



**ГОСУДАРСТВЕННОЕ БЮДЖЕТНОЕ ПРОФЕССИОНАЛЬНОЕ
ОБРАЗОВАТЕЛЬНОЕ УЧРЕЖДЕНИЕ
«СЕВЕРО - ОСЕТИНСКИЙ МЕДИЦИНСКИЙ КОЛЛЕДЖ»
МИНИСТЕРСТВА ЗДРАВООХРАНЕНИЯ РСО-АЛАНИЯ**

**МЕТОДИЧЕСКАЯ РАЗРАБОТКА
ПО ОРГАНИЗАЦИИ (ВНЕАУДИТОРНОЙ)
САМОСТОЯТЕЛЬНОЙ РАБОТЫ ОБУЧАЮЩИХСЯ**

ПМ 05 Проведение лабораторных гистологических исследований
Курс: 1 Специальность: лабораторная диагностика

Составитель: Уртаева Лаура Романовна
преподаватель ГБПОУ СПО «СОМК» МЗ РСО-АЛАНИЯ

Владикавказ 2022

Рассмотрена и согласована
на заседании Общемединской ЦМК
Председатель ЦМК _____ Малиев В.М.

Протокол № _____
от «__» _____ 2022 г.

Методическая разработка составлена в соответствии с требованиями ФГОС СПО по специальностям, Положением об учебно-методическом сопровождении программ подготовки специалистов среднего звена в ГБПОУ «СОМК» МЗ РСО-Алания, Положением о фонде оценочных средств в ГБПОУ «СОМК» МЗ РСО-Алания и содержат перечень указаний для организации самостоятельной (внеаудиторной) работы студентов по ПМ05 выполнение лабораторных гистологических исследований.

ВВЕДЕНИЕ

Методические указания по организации внеаудиторной самостоятельной работы по ПМ05 Проведение лабораторных гистологических исследований состоят из карты самостоятельной работы обучающегося, порядка выполнения самостоятельной работы и списка рекомендуемой литературы.

В карте указываются наименования тем или вопросов, необходимых для расширения кругозора, углубления знаний, развития умений, которые должны быть сформированы к началу профессиональной деятельности, обязательные и предоставленные по выбору виды самостоятельной работы, основная и дополнительная литература.

Для выполнения самостоятельной работы необходимо пользоваться рекомендуемой литературой, Интернет-ресурсами или другими источниками по усмотрению обучающегося.

Порядок выполнения самостоятельной работы

Внеаудиторная самостоятельная работа, как правило, имеет творческий характер и выполняется на уровне развития самостоятельной познавательной деятельности. В процессе обучения самостоятельная работа носит характер практической деятельности с учебниками и дополнительной литературой, с электронными ресурсами в сети Интернет и т. д.

Обучающиеся должны уметь составлять схемы, таблицы по тексту лекций и учебной литературе, готовить реферат по заданной теме, составлять письменный конспект главы или раздела и т.д.

Примерные инструкции по овладению навыками самостоятельной учебной работы

1. Подготовка информационного сообщения.

Это вид внеаудиторной самостоятельной работы по подготовке небольшого по объёму устного сообщения для озвучивания на семинаре, практическом занятии. Сообщаемая информация носит характер уточнения или обобщения, несёт новизну, отражает современный взгляд по определённым проблемам. Сообщение отличается от докладов и рефератов не только объёмом информации, но и её характером – сообщения дополняют изучаемый вопрос фактическими или статистическими материалами. Оформляется задание письменно, оно может включать элементы наглядности (иллюстрации, демонстрацию). Регламент времени на озвучивание сообщения – до 5 мин.

2. Написание реферата.

Это более объёмный, чем сообщение, вид самостоятельной работы обучающегося, содержащий информацию, дополняющую и развивающую основную тему, изучаемую на аудиторных занятиях. Ведущее место занимают темы, представляющие профессиональный интерес, несущие элемент новизны. Реферативные материалы должны представлять письменную модель первичного документа – научной работы, монографии, статьи. Реферат может включать обзор нескольких источников и служить основой для доклада на определённую тему на семинарах, конференциях. Регламент озвучивания реферата – 7-10 мин.

3. Эссе.

Этот вид внеаудиторной самостоятельной работы по подготовке прозаического сочинения небольшого объема и свободной композиции, выражающее индивидуальные впечатления и соображения по конкретному поводу или вопросу и заведомо не претендующее на определяющую или исчерпывающую трактовку предмета.

При подготовке необходимо сформулировать проблему, актуальную по своему значению, оригинальную и интересную автору по содержанию в рамках заявленной тематики. Подобрать и изучить информацию по теме. Выбрать главное и второстепенное. Составить план эссе. Лаконично, но емко

раскрыть содержание проблемы, различные точки зрения и свои подходы к ее решению, не пренебрегая художественной выразительностью, яркостью и образностью изложения.

4. Составление опорного конспекта.

Представляет собой вид внеаудиторной самостоятельной работы обучающегося по созданию краткой информационной структуры, обобщающей и отражающей суть материала лекции, темы учебника. Опорный конспект призван выделить главные объекты изучения, дать им краткую характеристику, используя символы, отразить связь с другими элементами. Основная цель опорного конспекта – облегчить запоминание. В его составлении используются различные базовые понятия, термины, знаки (символы) – опорные сигналы. Опорный конспект – это наилучшая форма подготовки к ответу и в процессе ответа. Составление опорного конспекта к темам особенно эффективно у обучающихся, которые столкнулись с большим объёмом информации при подготовке к занятиям и, не обладая навыками выделять главное, испытывают трудности при её запоминании. Опорный конспект может быть представлен системой взаимосвязанных геометрических фигур, содержащих блоки концентрированной информации в виде ступенек логической лестницы; рисунка с дополнительными элементами и др. Задание составить опорный конспект по теме может быть как обязательным, так и дополнительным.

5. Составление глоссария.

Вид самостоятельной работы обучающегося, выражающейся в подборе и систематизации терминов, непонятных слов и выражений, встречающихся при изучении темы. Развивает способность выделять главные понятия темы и формулировать их. Оформляется письменно, включает название и значение терминов, слов и понятий в алфавитном порядке.

6. Составление тестов и эталонов ответов к ним.

Это вид самостоятельной работы обучающегося по закреплению изученной информации путем её дифференциации, конкретизации, сравнения

и уточнения в контрольной форме (вопроса, ответа). Обучающийся должен составить как сами тесты, так и эталоны ответов к ним. Тесты могут быть различных уровней сложности, целесообразно предоставлять студенту в этом свободу выбора, главное, чтобы они были в рамках темы. Количество тестов (информационных единиц) можно определить либо давать произвольно.

7. Составление и решение ситуационных задач (кейсов).

Это вид самостоятельной работы обучающегося по систематизации информации в рамках постановки или решения конкретных проблем. Решение ситуационных задач – чуть менее сложное действие, чем их создание. И в первом, и во втором случае требуется самостоятельный мыслительный поиск самой проблемы её решения. Такой вид самостоятельной работы направлен на развитие мышления, творческих умений, усвоение знаний, добытых в ходе активного поиска и самостоятельного решения проблем. Следует отметить, что такие знания более прочные, они позволяют обучающемуся являться, ставить и разрешать как стандартные, так и не стандартные задачи, которые могут возникнуть в дальнейшем в профессиональной деятельности.

8. Составление кроссвордов по теме и ответов к ним.

Это разновидность отображения информации в графическом виде и вид контроля знаний по ней. Работа по составлению кроссворда требует от обучающегося владения материалом, умения концентрировать свои мысли и гибкость ума. Разгадывание кроссвордов чаще применяется в аудиторных самостоятельных работах как метод самоконтроля и взаимоконтроля знаний.

Составление кроссвордов рассматривается как вид внеаудиторной самостоятельной работы и требует от обучающихся не только тех же качеств, что необходимы при разгадывании кроссвордов, но и умения систематизировать информацию. Кроссворды могут быть различны по форме и объему слов.

9. Создание презентаций.

Это вид самостоятельной работы обучающихся по созданию наглядных информационных пособий, выполненных с помощью мультимедийной

компьютерной программы Power Point. Этот вид работы требует координации умений обучающегося по сбору, систематизации, переработке информации, оформления её в виде подборки материалов, кратко отражающих основные вопросы изучаемой темы, в электронном виде.

То есть, создание материалов-презентаций расширяет методы и средства обработки и представления учебной информации, формирует у обучающихся умения работы на компьютере. Материалы-презентации готовятся студентом в виде слайдов с использованием программы Microsoft Power Point. В качестве материалов-презентаций могут быть представлены результаты любого вида внеаудиторной самостоятельной работы, по формату соответствующие режиму презентаций.

Контроль самостоятельной работы обучающихся

предусмотрены следующие формы контроля (*перечислить*), например:

- *составление теста по теме с эталонами ответов;*
- *подготовка презентаций;*
- *заполнение «слепых» схем или с оставления опорных схем по конспекту лекции;*
- *составление и решение ситуационных задач по образцу и т.д...*

Наличие положительной оценки (отметки о выполнении) каждого вида самостоятельной работы необходимо для получения зачета по дисциплине/МДК и/или допуска к экзамену, поэтому в случае невыполнения работы по любой причине или получения неудовлетворительной оценки за самостоятельную работу Вы должны найти время для ее выполнения или пересдачи.

Ориентировочные затраты времени на выполнение заданий

№ п/п	Основные виды заданий	Затраты времени на единицу задания, час.
1.	Подготовка информационного сообщения	1
2.	Написание реферата	4-6
3.	Написание конспекта первоисточника	2
4.	Написание эссе	3
5.	Написание рецензии	2
6.	Составление опорного конспекта	2
7.	Составление глоссария (10 терминов)	1
8.	Составление сводной (обобщающей) таблицы по теме	2
9.	Составление теста и эталона ответов к нему (10 тестовых заданий)	1
10.	Составление и решение ситуационной задачи	1
11.	Составление схемы, иллюстрации (рисунка)	1
12.	Составление кроссворда по теме и ответов к нему (10-15 вопросов)	1
13.	Создание мультимедийной презентации	2

ТЕМА 1: ЭПИТЕЛИЙ. ЖЕЛЕЗЫ.

I. Мотивационная характеристика темы.

Эпителиальные ткани широко представлены в организме. Они покрывают тело, выстилают поверхность полых органов, входят в состав многих внутренних органов. При ряде заболеваний строение и функция этих тканей могут претерпевать значительные изменения. Например, при развитии некоторых опухолей нарушаются нормальные процессы дифференцировки клеток эпителия, в результате чего происходит патологическое разрастание ткани.

Знание характерных морфологических признаков эпителиальных тканей в норме помогает разобраться в сущности многих патологических процессов, правильно поставить диагноз и прогнозировать исход болезни.

II. Целевые задачи.

1. Уяснить основные морфофункциональные и гистогенетические особенности эпителиальных тканей.
2. Уметь определять и идентифицировать эпителиальную ткань в препаратах.
3. Изучить строение экзокринных желез.
4. Уметь объяснять механизмы секреторного процесса в железистых эпителиальных клетках.

III. Необходимый исходный уровень.

а) из предшествующих тем

1. Морфофункциональная характеристика органелл, принимающих участие в процессе биосинтеза веществ и секреции
2. Плазмолемма и ее производные
3. Строение межклеточных контактов
4. Клеточный цикл

5. Эмбриональные источники развития эпителиальных тканей.

б) из текущего занятия

1. Морфофункциональные и гистогенетические особенности эпителиальных тканей.
2. Классификация эпителиев
3. Строение различных типов эпителия
4. Понятие о секреторном цикле.
5. Строение и классификация экзокринных желез.

IV. Объекты изучения.

а) микропрепараты

1. Мезотелий сальника (окраска азотнокислым серебром)
2. Однослойный кубический эпителий канальцев почки (окраска гематоксилин-эозин)
3. Трахея (окраска гематоксилин-эозин)
4. Роговица глаза (окраска гематоксилин-эозин)
5. Кожа пальца (окраска гематоксилин-эозин)
6. Мочевой пузырь (окраска гематоксилин-эозин)

V. Информационная часть.

Эпителиальные ткани покрывают поверхность тела, выстилают внутренние органы, входят в состав серозных оболочек, а также образует большинство желез. Различают: **покровный и железистый** эпителий.

Для эпителия характерны:

- пласты клеток - эпителиоцитов
- между клетками нет межклеточного вещества
- клетки связаны между собой разнообразными клеточными контактами

- клетки лежат на базальной мембране
 - эпителиальные клетки не содержат кровеносных сосудов, питание осуществляется диффузно через базальную мембрану за счет подлежащей соединительной ткани
 - эпителиальные клетки богаты рецепторными нервными окончаниями
- эпителиальные клетки обладают полярностью.

По морфологической классификации выделяют эпителий **однослойный** (однорядный и многорядный) и **многослойный**. У однослойных эпителиев все клетки связаны с базальной мембраной, у многослойных – с базальной мембраной непосредственно связан лишь один нижний слой, а остальные слои такой связи лишены и соединены друг с другом. В соответствии с формой клеток, составляющих эпителий, они подразделяются на плоские, кубические, призматические. При этом в многослойном эпителии учитывается лишь форма наружных слоев клеток.

В основе онтофилогенетической классификации, созданной советским гистологом Н.Г. Хлопиным, лежат особенности развития эпителия из тканевых зачатков. Она включает эпидермальный (кожный), энтеродермальный (кишечный), целонефродермальный, эпендимоглиальный и ангиодермальный типы эпителия.

Железистый эпителий состоит из железистых или секреторных клеток- **гланулоцитов**. Они осуществляют синтез, а также выделение специфических продуктов –секретов на поверхность кожи, слизистых оболочек и в полости внутренних органов (внешняя- **экзокринная секреция**) или в кровь и лимфу (внутренняя- **эндокринная секреция**). Секреция является сложным процессом, включающим 4 фазы: поглощение исходных продуктов гланулоцитами, синтез и накопление в них секрета, выделение секрета из гланулоцитов и восстановление их структуры.

Экзокринные железы вырабатывают секреты, выделяющиеся во внешнюю среду. Каждая железа состоит из концевой (секреторной) отдела и выводного протока.

- Экзокринные железы по форме концевой отдела бывают: альвеолярные, трубчатые, альвеолярно-трубчатые.
- По строению выводного протока : простые и сложные, разветвлённые и неразветвлённые.
- По характеру выделяемого секрета: слизистые, белковые (серозные), смешанные, сальные.
- По типу секреции: мерокриновые, апокриновые, голокриновые.

VI. Учебные задания.

1. На микропрепарате «Мезотелий сальника» найти и зарисовать уплощенные клетки (1) с зазубренными краями (2), в центре клеток одно или два округлых ядра (3).

2. На микропрепарате «Однослойный кубический эпителий канальцев почки» найти и зарисовать поперечный срез канальцев (1), стенка которого выстлана кубическими клетками (2), в цитоплазме которого (3) видны округлые ядра (4).

3. На микропрепарате «Трахея» найти и зарисовать многорядный мерцательный эпителий (1) на внутренней поверхности органа. Определить: базальную мембрану (2); мерцательные клетки (3) с ресничками (4), ядра (5) этих клеток находятся в самом высоком ряду. Ниже всего располагаются ядра низких вставочных клеток (6), среднее положение занимают ядра (7) высоких вставочных клеток (8). Между мерцательными клетками располагаются бокаловидные клетки (9).

4. На микропрепарате «Роговица глаза» найти и зарисовать многослойный плоский неороговевающий эпителий на базальной мембране (1) которого

расположен базальный слой цилиндрических клеток (2), выше расположен слой щиповатых клеток (3), затем слой поверхностных плоских клеток (4).

5. На микропрепарате «Кожа пальца» найти и зарисовать многослойный плоский ороговевающий эпителий в котором на базальной мембране лежит базальный слой (1) - слой цилиндрических клеток; за ним - слой щиповатых клеток (2); затем - зернистый слой (3); блестящий слой (4); роговой слой (5).

6. На микропрепарате «Мочевой пузырь» найти и зарисовать переходный эпителий, на базальной мембране которого лежит базальный слой (1), над ним - слой покровных клеток (2).

7. Зарисовать и обозначить рисунки:

VII. Контрольные вопросы.

1. Общая характеристика эпителиальной ткани.
2. Классификация эпителия.
3. Однослойный эпителий, виды, локализация, особенности строения.
4. Многослойный эпителий, виды, локализация, особенности строения.
5. Железы, строение, классификация, функция. Секреторный цикл железистой клетки.

VIII. Учебные задачи.

1. В эксперименте значительно снизилась проницаемость базальной мембраны многослойного плоского ороговевающего эпителия. Как это отразится на его жизнедеятельности?

2. На препарате секреторной клетки цилиндрической формы, верхушки их выступают в просвет. Некоторые из них разрушены. В верхушках клеток определяются секреторные гранулы. Какой тип секреции?

3. На препарате секреторный отдел железы. Обнаружено, что по мере удаления от базальной мембраны в клетках происходит постепенное накопление секрета, пикноз, утрата ядер. Разрушение клеток. Каков тип секреции?

4. Представлены два препарата. На первом препарате железа с трубчатыми концевыми отделами и неразветвленными выводными протоками; на втором железа с альвеолярными концевыми отделами и разветвленными выводными протоками. Какая из желез простая, какая сложная?

IX. Темы реферативных сообщений.

1. Н.Г. Хлопин и его вклад в изучение гистогенеза эпителиальных тканей.
2. Структурные и биохимические основы процесса кератинизации.
3. Регенерация эпителиальных тканей.
4. Механизм секреторного процесса.
5. Гистогенетические особенности эпителия головной кишки.

САМОСТОЯТЕЛЬНАЯ РАБОТА

I. СТУДЕНТ ДОЛЖЕН ЗНАТЬ:

1. Особенности строения эпителиальной ткани.	1. Гистология под ред. Ю.И. Афанасьева, Н.А. Юриной. - М., 2006 г.
2. Отличия однослойных эпителиев от многослойных.	2. Методическое пособие для студентов по гистологии. Часть 1.
3. Отличия многорядного эпителия от многослойного эпителия.	Л.А. Акоева, Л.А. Гиреева, Л.С. Таболова и др. Владикавказ, 2008.
4. Железистый эпителий.	

II. СТУДЕНТ ДОЛЖЕН УМЕТЬ:

1. Распознавать на микроскопическом уровне различные типы эпителиев, отличать однослойный эпителий от многослойного, многослойный эпителий от многорядного.

2. Определять тип желез, способ секреции на микроскопическом уровне.

III. Задания для подготовки к занятию:

Задание 1. Заполнить таблицу «Виды эпителия»:

Вид эпителия	Локализация эпителия	Функция эпителия

Задание 2. Заполнить таблицу «Железы»

		Железы		
Части желез	Простые	Сложные	Разветвленные	Неразветвленные
Выводной проток ветвится				
Выводной проток не ветвится				

В проток открываются один концевой отдел				
---	--	--	--	--

Задание 3. Дополните недостающие сведения.

Отличием экзокринных и эндокринных желез

является.....

.....

Задание 4. Составьте 2-3 тестовых задания по образцу.

Базальная мембрана:

1. содержит коллаген 4 типа
2. образуется за счет эпителия
3. служит для прикрепления эпителия к подлежащим тканям
4. является барьером для кровеносных сосудов и нервных волокон

IV. Вопросы для самоконтроля:

1. Понятие и функции эпителия. Классификация эпителия.
2. Структурные особенности строения эпителиальных тканей.
3. Однослойный и многослойный эпителий, виды, особенности строения, локализация.
4. Опишите фазы секреторного цикла железистых клеток.
5. Отличия эндокринных желез от экзокринных.

ПРОВЕРЬ СЕБЯ:

ВЫБЕРИТЕ ОДИН ПРАВИЛЬНЫЙ ОТВЕТ

1. Какой эпителий называется переходным?

- а. Превращающийся из однослойного в многослойный.
- б. Превращающийся из плоского в призматический.
- в. Превращающийся из неороговевающего в ороговевающий.
- г. Превращающийся из нежелезистого в железистый.
- д. Изменяющий расположение слоев клеток при растяжении и сжатии.

2. Как можно морфологически охарактеризовать мезотелий?

- а. Однослойный призматический эпителий.
- б. Однослойный многорядный эпителий.
- в. Однослойный плоский эпителий.
- г. Многослойный эпителий.

3. Какие экзокринные железы называются сложными?

- а. Многоклеточные.
- б. С разветвленными концевыми отделами.
- в. С альвеолярно-трубчатыми концевыми отделами.
- г. С трубчатыми концевыми отделами.
- д. С разветвленным выводным протоком.

4. Какой тип секреции называется мерокриновым?

- а. Секрет выделяется без разрушения glanduloцитов.
- б. Секрет выделяется с полным разрушением glanduloцитов.
- в. Секрет выделяется с разрушением микроворсинок glanduloцитов.
- г. Секрет выделяется с разрушением верхушек glanduloцитов.

5. Какой тип секреции называется голокриновым?

- а. Секрет выделяется без разрушения glanduloцитов.
- б. Секрет выделяется с полным разрушением glanduloцитов.

- в. Секрет выделяется с разрушением микроворсинок glanduloцитов.
- г. Секрет выделяется с разрушением верхушек glanduloцитов.

6. Клетки каких слоёв делятся в многослойном ороговевающем эпителии:

- а. Зернистого.
- б. Шиповатого.
- в. Блестящего.
- г. Базального.
- д. Рогового.

**ВЫБЕРИТЕ, ПРИ КАКОМ УСЛОВИИ ВЕРНО ДАННОЕ
УТВЕРЖДЕНИЕ**

7. Какие перечисленные гистоморфологические признаки характерны для эпителиальных тканей?

- а. Пограничное положение.
- б. Пласт клеток.
- в. Полярная дифференцировка.
- г. Наличие сократительных структур.
- д. Отсутствие гемокапилляров.
- е. Содержат большое количество межклеточного вещества.

8. Какие эпителии входят в группу многослойных, согласно морфофункциональной классификации?

- а. Однорядный.
- б. Ороговевающий.
- в. Многорядный.
- г. Переходный.
- д. Неороговевающий.

9. Какие клетки входят в состав многорядного реснитчатого эпителия

дыхательных путей?

- а. Реснитчатые.
- б. Бокаловидные.
- в. Шиповатые.
- г. Короткие вставочные.
- д. Плоские.

10. Какие из перечисленных признаков характерны для эндокринных желез?

- а. Их секрет поступает в кровь.
- б. Их секрет поступает на поверхность эпителия кожи.
- в. Имеется выводной проток
- г. Выводной проток отсутствует.
- д. Их секрет поступает во внутреннюю среду организма.

Ответы:

1. д	2. в	3. д	4. а	5. б
6. г	7. а,б,в,д	8. б,г,д	9. а,б,г	10. а,г,д

ТЕМА 2: КРОВЬ. ЛИМФА.

I. Мотивационная характеристика темы.

В медицинской практике анализ крови играет большую роль. При клинических анализах исследуют химический состав крови, определяют количество эритроцитов, лейкоцитов, гемоглобина, скорость оседания эритроцитов. У здорового человека форменные элементы крови находятся в определенных количественных соотношениях, изменяющихся у различных возрастных групп. Изменение количественных соотношений, появление форменных элементов на разных стадиях развития, указывает на патологическое состояние организма.

II. Целевые задачи.

1. Изучить современное представление о системе крови.
2. Усвоить различия в гемато- и лейкограмме, знать лейкоцитарную формулу.
3. Уяснить современное представление об участии Т и В лимфоцитов в иммунной реакции организма.
4. Научиться в мазке крови определять форменные элементы.

III. Необходимый исходный уровень знаний.

а) из предшествующих тем

1. Строение клетки, разнообразие формы ядер.
2. Окраска клеточных структур

б) из текущего занятия

1. Морфофункциональная характеристика крови
2. Представление о гемограмме
3. Представление о лейкоцитарной формуле.

IV. Объекты изучения.

а) микропрепараты

1. Мазок крови человека (окраска по методу Романовского)
2. Мазок крови лягушки (окраска по методу Романовского)

б) электроннограммы.

№№ 79,80,81,82,85,86,87,89,101.

V. Информационная часть.

Кровь - внутренняя среда организма, состоящая из клеток (форменных элементов) и межклеточного вещества (плазмы крови).

Форменные элементы крови занимают объем 40-45%. Среди форменных элементов выделяют: эритроциты, лейкоциты, тромбоциты.

Эритроциты- безъядерные клетки, двояковогнутой формы, утратившие в процессе онтогенеза ядро и большинство органелл. Количество эритроцитов у взрослого мужчины от $3,9 \cdot 10^{12}$ до $5,5 \cdot 10^{12}$ в 1 л, а у женщин – от $3,7 \cdot 10^{12}$ до $4,9 \cdot 10^{12}$ в 1л. Основная функция эритроцитов – транспортировка кислорода и углекислого газа, т.е. обеспечение дыхательной функции. Эта функция обеспечивается гемоглобином (сложным белком, имеющим в своем составе железо). В эритроцитах содержится около 60% воды и 33% гемоглобина. У человека содержится два типа гемоглобина – Hb A(характерен для взрослых), Hb F (характерен для эмбрионов). Наряду со зрелыми эритроцитами в нормальной крови содержится 1-5% молодых форм, бедных гемоглобином. Их называют ретикулоцитами. Продолжительность жизни эритроцитов - 120 дней. При старении эритроцитов отмечается уменьшение активности ферментов, отмечается нарушение газообменной функции из-за уменьшения способности к восстановлению метгемоглобина в гемоглобин.

Лейкоциты – белые кровяные клетки, шаровидной формы. У взрослого человека $3,8 \cdot 10^9$ – $9,0 \cdot 10^9$ в 1 л крови. Лейкоциты способны к активному перемещению, при этом у них может резко изменяться форма тела и ядра. Током крови лейкоциты разносятся по всему организму, выселяются в ткани и органы, где и проявляют наибольшую активность. Определенные типы лейкоцитов участвуют в защитной функции, обеспечивая фагоцитоз микробов, инородных веществ и продуктов распада клеток, а также участвуют в формировании клеточного и гуморального иммунитета.

Лейкоциты бывают: **гранулоциты** (в цитоплазме содержатся гранулы определенных веществ) и **агранулоциты** (цитоплазма гранул не имеет). К гранулоцитам относятся: нейтрофилы, эозинофилы, базофилы, к агранулоцитам – лимфоциты и моноциты.

Нейтрофилы – округлой формы клетки, их диаметр – 7-9 мкм. Количество достигает 65-75% от общего количества лейкоцитов. Цитоплазма клетки слабо оксифильна, в ней содержится мелкая розово-фиолетовая зернистость. Различают два основных типа гранул – азурофильные и нейтрофильные. Эти гранулы содержат гидролитические и протеолитические ферменты. Зрелые нейтрофилы имеют сегментированные ядра, состоящие из 3-5 долек, связанные тонкими перемычками. Это *сегментоядерные нейтрофилы*, их 60-65%. Меньше содержится *палочкоядерных нейтрофилов* (3-5%), ядра которых имеют форму палочки или подковы. Еще реже встречаются *юные нейтрофилы* (0,5-1%) с бобовидными ядрами. В ядрах большинства нейтрофилов женщин имеется околядерные придатки, в которых заключена одна X –хромосома, поэтому его называют *половым хроматином*. Основная функция клеток – фагоцитоз. Продолжительность жизни нейтрофилов около 8 суток, при этом в кровяном русле они находятся 8-12 часов, а далее – в соединительной ткани проявляется их максимальная активность.

Эозинофилы – крупные клетки диаметром 9-10 мкм. Количество их в крови колеблется в пределах 1-5 % от общего числа лейкоцитов. В цитоплазме содержатся крупные оксифильные гранулы, содержащие кислую фосфатазу. Ядро состоит из двух сегментов, соединенных перемычкой. Эозинофилы способны к фагоцитозу, принимают участие в защитных реакциях организма на чужеродный белок, в аллергических и анафилактических реакциях. Время нахождения эозинофилов в кровяном русле – 3-8 часов, в последующем они мигрируют в соединительную ткань, где функционируют.

Базофилы имеют диаметр 11-12 мкм. В крови человека они составляют 0,5-1% от общего числа лейкоцитов. Цитоплазма клеток заполнена крупными базофильными гранулами, содержащими гистамин и гепарин. Ядро базофилов чаще слабодольчатое. Функция базофилов заключается в метаболизме гистамина и гепарина. Они принимают участие в регуляции процессов свертывания крови и проницаемости сосудов, участвуют в аллергических реакциях.

Лимфоциты составляют 20-35 %. Диаметр от 4,5 – 10 мкм. Морфологически лимфоциты подразделяют на малые светлые, малые темные, средние, плазмоциты. По путям дифференцировки и роли в становлении защитных реакций выделены два основных вида – Т- и В лимфоциты. Т-лимфоциты обеспечивают реакции клеточного иммунитета и регуляцию гуморального иммунитета. В популяции Т-лимфоцитов выявлены Т-лимфоциты киллеры (являются эффекторными клетками клеточного иммунитета), Т-хелперы, Т-супрессоры, Т-супрессоры (оказывающие регулирующее влияние на В-лимфоциты), Т-памяти. В-лимфоциты обеспечивают гуморальный иммунитет.

Моноциты – немного крупнее других лейкоцитов (9-12 мкм), в крови их количество составляет 6-8% от общего числа лейкоцитов. Ядро бобовидной формы, цитоплазма базофильна. Время пребывания моноцитов в крови варьирует от 1,5 до 3 дней. Моноциты относятся к макрофагической системе.

Моноциты, выселяющиеся в ткани, превращаются в макрофаги, при этом у них появляется большое количество фаголизосом.

Тромбоциты- мельчайшие бесцветные тельца, округлой, овальной, веретенообразной формы. Они представляют собой отделившиеся безъядерные фрагменты цитоплазмы клеток мегакариоцитов, размером 2-3 мкм. Их количество в 1л крови колеблется от $200 \cdot 10^9$ до $300 \cdot 10^9$. Каждая пластинка состоит из *гиаломера*, являющегося основой пластинки и *грануломера*- зернышек, образующих скопление в центре пластинки или разбросанных по гиаломеру. При окрашивании по методу Романовского-Гимза различают 5 видов кровяных пластинок: юные, зрелые, старые, дегенеративные, гигантские. Тромбоциты принимают участие в процессе свертывания крови. Продолжительность жизни кровяных пластинок- 5-8 дней.

Гемограмма - это количественное соотношение форменных элементов крови.

Лейкоцитарная формула – это процентное соотношение лейкоцитов.

VI. Учебные задания.

1. На микропрепарате «Мазок крови человека» найти на большом увеличении большое количество эритроцитов(1)- безъядерных клеток красного цвета. В поле зрения можно обнаружить крупные клетки с сегментированным ядром (3-4 сегмента), цитоплазма которых содержит мелкую пылевидную зернистость красного цвета - нейтрофилы (2): реже встречаются лимфоциты (3) - мелкие клетки, ядро занимает большую часть, интенсивно окрашены основными красителями, цитоплазма в виде узкого ободка на периферии.

Значительно реже встречаются остальные форменные элементы крови:

эозинофилы (4) - крупные клетки, ядро сегментировано (2 сегмента, соединенных перемычкой), красная крупная зернистость; базофилы (5) – крупные

клетки, ядро S-образной формы, слабо сегментировано, в цитоплазме мелкая и крупная базофильная зернистость; моноциты (6) - самые крупные клетки крови, имеющие ядро бобовидной формы, базофильную цитоплазму; тромбоциты (7) - базофильные тельца с зернистостью в цент-ре.

Пользуясь аудиторными таблицами зарисовать форменные элементы крови.

2. Рассмотреть и сравнить препарат «Мазок крови лягушки» и «Мазок крови человека».

3. Заполните таблицу.

Форменные элементы - название	Рисунок клетки	Источники развития, место развития	Основная функция	Кол-во или % содержание	Характерные структурные особенности, определяемые функцией

VII.Контрольные вопросы.

1.Общая характеристика крови и лимфы как тканей (развитие, строение, функция, способность к регенерации).

- 2.Классификация форменных элементов крови.
- 3.Понятие о гемограмме и лейкоцитарной формуле.
- 4.Морфологическая характеристика форменных элементов крови.
- 5.Современное представление о системе мононуклеарных фагоцитов и участие Т и В - лимфоцитов в клеточном и гуморальном иммунитете.

VIII.Учебные задачи.

- 1.В организме в результате трансформации возникла популяция раковых клеток. Какие клетки крови обнаружат и начнут атаковать уклонившиеся от нормального развития клетки? Как называется это явление?
- 2.У ребёнка диагностирована глистная инвазия. Какие изменения в лейкоцитарной формуле следует ожидать?
- 3.При повреждении кожных покровов наблюдалось более длительное, чем в норме кровотечение раневой поверхности. Недостаток каких форменных элементов крови может обуславливать удлинение времени кровотечения? Какой фермент этих форменных элементов принимает участие в процессе свёртывания крови?
- 4.Первая половина беременности у некоторых женщин осложняется токсокозом, который развивается в ответ на поступление в кровь женщины метаболитов плода. Какие клетки крови будут реагировать на эти токсические продукты? Как будет изменяться содержание этих клеток в крови и почему?
- 5.Люди с низкой культурой нередко делают татуировки - подкожно вводят краску, которая не разрушается в организме. Поэтому рисунок на коже человека сохраняется на всю жизнь. Какие клетки крови, покидая сосуды, поглощают эту краску? Как называется тканевая форма существования этих клеток? Как называется процесс поглощения красителя?
- 6.В судебной практике на месте преступления были обнаружены следы крови преступника. Судебная экспертиза дала заключение, что преступление совершено женщиной. Какие клетки были подвергнуты анализу? Какой

морфологический признак в этих клетках позволил идентифицировать пол преступника?

7. У большинства людей эритроциты содержат антиген, который называется резус-фактор. У некоторых людей этот антиген отсутствует, поэтому их кровь является резус-отрицательной. Если по недосмотру человеку с резус – отрицательной кровью перелить кровь резус-положительного донора, то его эритроциты подвергнутся гемолизу в организме реципиента. Какая разновидность клеток иммунной защиты реципиента будет активизироваться при таком переливании крови? В какую клеточную популяцию они трансформируются под влиянием резус-антигена? Какой продукт новообразованной популяции будет играть главную роль в реакции гемолиза эритроцитов?

8. Больному по ошибке ввели гипотонический раствор. Какие изменения могут произойти с эритроцитами крови?

9. Известно, что плазматическая клетка вырабатывает специфические антитела на данный антиген. При введении антигена количество плазматических клеток увеличивается. За счет каких клеток крови происходит увеличение числа плазмоцитов?

10. Если у человека взять на анализ кровь вскоре после выполнения тяжелой физической работы, то гемограмма будет отличаться от нормальной. Количество каких форменных элементов в связи с этим изменится в крови и каким образом?

IX. Темы реферативных сообщений.

1. Стволовые гемопоэтические клетки
2. Обмен железа и эритропоэз.
3. Гистофизиология тромбоцитов.
4. Дифференцировка мегакариоцитов.
5. Накопление метгемоглобина и возраст эритроцитов.

САМОСТОЯТЕЛЬНАЯ РАБОТА

I. СТУДЕНТ ДОЛЖЕН ЗНАТЬ:

<p>1.Общая характеристика крови и лимфы как тканей</p> <p>2.Классификация форменных элементов крови.</p> <p>Понятие о гемограмме и лейкоцитарной формуле, их значение в клинике</p> <p>3.Морфологическая характеристика и функциональное значение эритроцитов, лейкоцитов и тромбоцитов</p> <p>4.Современное представление о системе мононуклеарных фагоцитов и участии Т- и В-лимфоцитов в клеточном и гуморальном иммунитете</p> <p>5.Морфофункциональная характеристика лимфы</p>	<p>1.Гистология под ред. Ю.И. Афанасьева, Н.А. Юриной. - М., 2006 г.</p> <p>2. Гистология: учебник / Под ред. Э.Г.Улумбекова, Ю.А.Чельшева. – 2-е изд., перераб. и доп. – М.: ГЭОТАР-МЕД, 2009</p> <p>3.Возрастная гистология. Кровь. Органы кроветворения. Органы кровообращения. Методическое пособие для студентов лечебного, педиатрического, медико-профилактического и стоматологического факультетов. Л.А Акоева., Л.А, Гиреева, Л.С. Таболова. Владикавказ, 2011.</p> <p>4. Методическое пособие для студентов по гистологии. Часть 1. Л.А. Акоева, Л.А. Гиреева, Л.С. Таболова и др. Владикавказ, 2008.</p>
--	--

II. СТУДЕНТ ДОЛЖЕН УМЕТЬ:

При микроскопии мазков крови человека, окрашенных по методу Романовскому-Гимза, находить форменные элементы: эритроциты, нейтрофилы, базофилы, эозинофилы, лимфоциты, моноциты, тромбоциты.

III. Задания для подготовки к занятию:

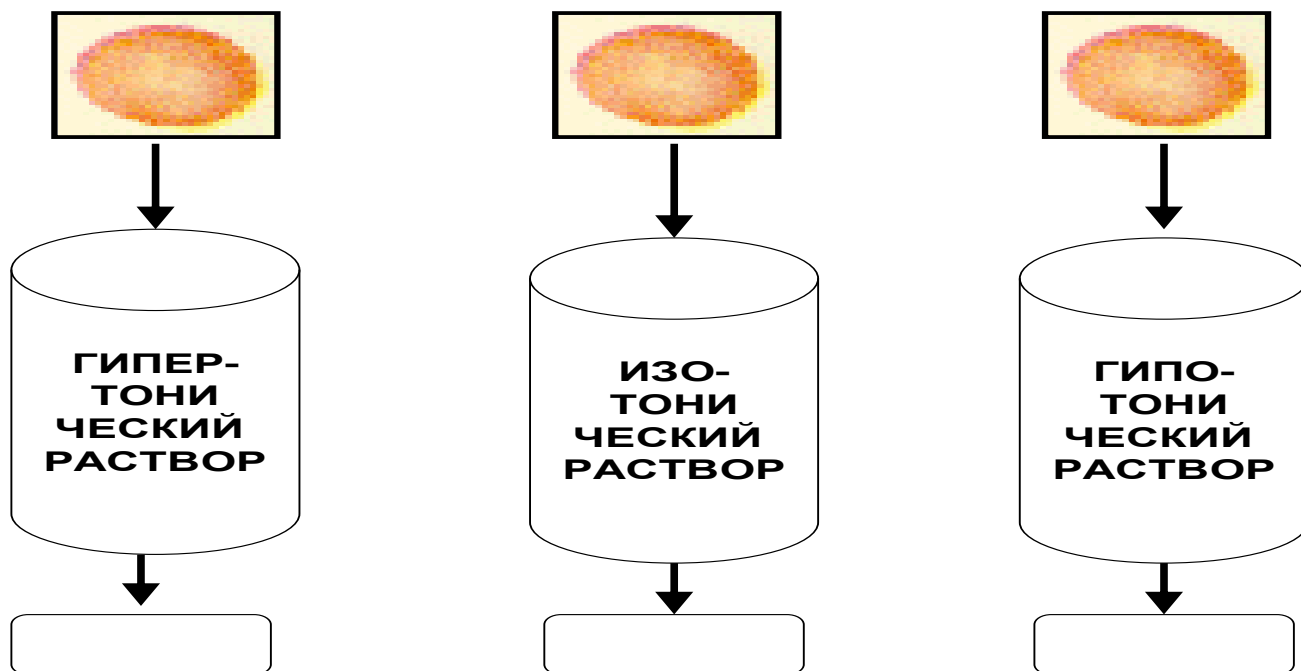
Задание 1. Заполните таблицу:

Показатель		Нормальные значения
Эритроциты	у мужчин	
	у женщин	
Лейкоциты:		
Гранулоциты	нейтрофилы	
	эозинофилы	
	базофилы	
Агранулоциты	лимфоциты	
	моноциты	
Тромбоциты		

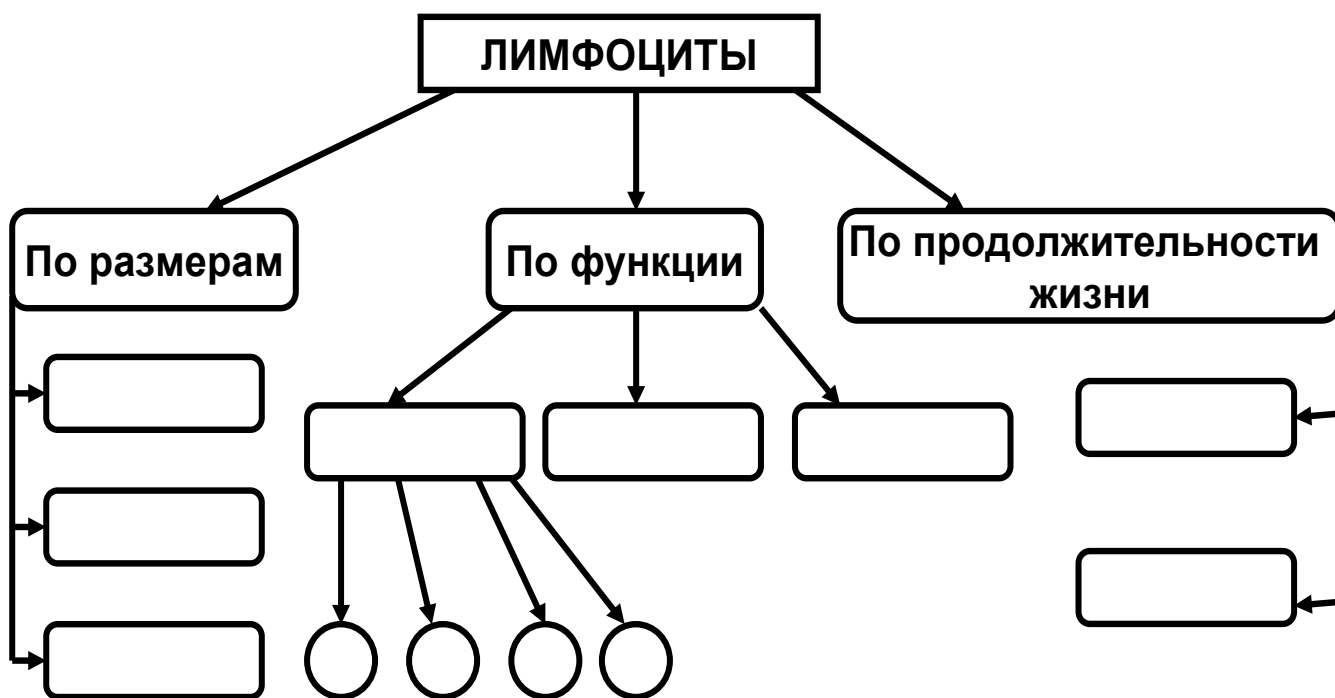
Задание 2. Допишите недостающие сведения в нижеследующем тексте:

Основная функция нейтрофилов - Он осуществляется в несколько этапов. После предварительного специфического распознавания чужеродного материала происходит инвагинация мембраны нейтрофила вокруг частицы и образование..... Далее в результате слияния фагосомы с лизосомами образуется, после чего происходит..... Для этого в фаголизосому поступают:

Задание 3. Укажите, какие изменения произойдут с эритроцитами после помещения их в соответствующие растворы:



Задание 4. Допишите недостающие сведения в схеме «Классификация лимфоцитов»



Задание 5. Составьте три тестовых задания по изучаемой теме по следующему образцу:

Функция фагоцитоза характерна следующим видам клеток:

- А) нейтрофилов
- Б) лимфоцитов
- В) эозинофилов
- Г) моноцитов
- Д) базофилов

IV. Вопросы для самоконтроля

1. Классификация форменных элементов.
2. Морфофункциональная характеристика эритроцитов.
3. Лейкоциты: общая характеристика и классификация. Понятие о лейкоцитарной формуле.
4. Морфофункциональная характеристика гранулоцитов. Состав специфических гранул.
5. Морфофункциональная характеристика лимфоцитов. Участие Т- и В-лимфоцитов в клеточном и гуморальном иммунитете.
6. Морфофункциональная характеристика моноцитов. Понятие о мононуклеарной фагоцитарной системе.
7. Тромбоциты: основные структурные компоненты и функциональное значение. Состав гранул тромбоцитов.
8. Морфофункциональная характеристика лимфы.

ПРОВЕРЬ СЕБЯ:

1. Каков источник эмбрионального развития крови?

- а. Эктодерма.
- б. Промежуточная мезодерма.
- в. Мезенхима.
- г. Внезародышевая энтодерма.
- д. Вентральная мезодерма.

2. Какую объемную часть крови составляет плазма?

- а. 40-45%.
- б. 45-50%.
- в. 55-60%.
- г. 60-65%.
- д. 65-70%.

3. Каково среднее количество эритроцитов у женщин?

- а. $3,7-4,9 \times 10^{12}/л$.
- б. $2,8-3,5 \times 10^{12}/л$.
- в. $3,9-5,5 \times 10^{12}/л$.
- г. $4,5-6 \times 10^{12}/л$.

4. Назовите лейкоциты, ответственные за синтез гистамина.

- а. Базофильный лейкоцит.
- б. Нейтрофильный лейкоцит.
- в. Лимфоцит.
- г. Эозинофильный лейкоцит.
- д. Моноцит.

5. Какой клетке принадлежит функция синтеза иммуноглобулинов?

- а. Эритроцит.
- б. Моноцит.
- в. Базофильный лейкоцит.

- г. Плазмоцит.
- д. Эозинофильный лейкоцит.
- е. Нейтрофильный лейкоцит.

6. Какова основная функция нейтрофилов?

- а. Образование антител.
- б. Фагоцитоз микроорганизмов и мелких частиц.
- в. Фагоцитоз комплекса антиген-антитело.
- г. Инактивация гистамина. Участие в аллергических и анафилактических реакциях

7. Каково процентное содержание лимфоцитов от общего количества лейкоцитов?

- а. 65-75%.
- б. 1-5%.
- в. 0,5-1%.
- г. 2-8%.
- д. 18-38%.

8. Каково среднее общее количество тромбоцитов у взрослого здорового человека?

- а. $6,0-8,0 \times 10^9/\text{л}$.
- б. $10,0-30,0 \times 10^9/\text{л}$.
- в. $4,0-9,0 \times 10^9/\text{л}$.
- г. $3,9-5,5 \times 10^{12}/\text{л}$.
- д. $200-300 \times 10^9/\text{л}$.

9. Что содержится в эритроците здорового человека?

- а. Гепарин.
- б. Серотонин.
- в. Миоглобин.
- г. Гемоглобин.
- д. Карбоксигемоглобин.

10. Состав гемоглобина в эритроцитах взрослого?

- а. Hb A - 98%.
- б. Hb F - 70%.
- в. Hb A - 30%.
- г. Hb F - 2%.

Ответы:

1. в	2. в	3. а	4. а	5. г
6. в	7. д	8. д	9. г	10. а,г

ТЕМА 3: СОБСТВЕННО СОЕДИНИТЕЛЬНАЯ ТКАНЬ.

I. Мотивационная характеристика темы.

Знание структуры и функций различных видов соединительной ткани, входящих в состав большинства органов, образующих строму и сопровождающих кровеносные сосуды, необходимо для понимания основных процессов жизнедеятельности здорового организма, т.к. соединительная ткань принимает активное участие в метаболических процессах, в поддержании гомеостаза и архитектонике органов.

II. Целевые задачи.

1. Изучить морфологические особенности и способности к регенерации группы собственно соединительных тканей.
2. Научиться распознавать и характеризовать различные виды соединительных тканей.
3. Уяснить значение реактивных свойств соединительной ткани и мононуклеарной системы фагоцитов для организма.
4. Объяснить участие соединительной ткани в создании внутренней среды организма и выполнении основных функций – трофической, механической, защитной, пластической.

III. Необходимый исходный уровень знаний.

а) из предшествующих тем

1. Соотношение клеток и межклеточного вещества в тканях.
2. Физико-химическое состояние межклеточного вещества.
3. Строение клетки.

б) из текущей темы

1. Морфофункциональная характеристика соединительной ткани.
2. Классификация соединительной ткани.
3. Строение и локализация различных видов соединительной ткани.

IV. Объекты изучения.

а) микропрепараты

1. Сухожилие (окраска гематоксилин-эозин)
2. Кожа пальца (окраска гематоксилин-эозин)
3. Сальник человека (окраска суданом III)
4. Лимфатический узел (окраска гематоксилин-эозин)

V. Информационная часть.

Соединительные ткани характеризуются разнообразием клеток и хорошо развитым межклеточным веществом, состоящим из волокон и основного аморфного вещества. Физико-химические особенности межклеточного вещества и строение его в значительной мере определяют функциональное значение разновидностей соединительной ткани. Собственно соединительные ткани подразделяются на **волокнистые соединительные ткани и ткани со специальными свойствами**. Волокнистые соединительные ткани подразделяются на **рыхлую неоформленную и плотную оформленную и неоформленную соединительные ткани**.

Рыхлая соединительная ткань встречается во всех органах, образуя их строму и сопровождает кровеносные и лимфатические сосуды. В своем составе имеет клетки и межклеточное вещество.

Клетки соединительной ткани многообразны. Среди них встречаются фибробласты, макрофаги, плазмоциты, тучные клетки, адипоциты,

пигментоциты, адвентициальные клетки, а также мигрировавшие сюда из крови лейкоциты.

Межклеточное вещество соединительной ткани состоит из коллагеновых, эластических, ретикулярных волокон, а также основного вещества. *Коллагеновые волокна* – прочные, плохо растяжимые, в своем составе имеют фибриллярный белок коллаген, который синтезируется на ЭПС фибробластов. *Ретикулярные волокна* относятся к типу коллагеновых, т.к. в их состав входит белок коллаген и повышенное количество углеводов. *Эластические волокна* хорошо растяжимы, непрочные на разрыв. В своем составе содержат фибриллярный белок эластин. Основное вещество – студнеобразная гидрофильная среда, состоящая из воды, сульфатированных гликозаминогликанов хондроитинсерной кислоты, протеогликаны, гиалуроновая кислота, минеральные вещества. Физико-химическое состояние межклеточного вещества в значительной мере определяет функциональные особенности соединительной ткани.

Рыхлая волокнистая соединительная ткань характеризуется незначительным количеством беспорядочно расположенных волокон, с преобладанием основного вещества и клеточных компонентов. Плотная волокнистая соединительная ткань характеризуется относительно большим количеством плотно расположенных волокон и незначительным количеством клеточных элементов и основного аморфного вещества между ними. Плотная неоформленная соединительная ткань характеризуется не упорядоченным расположением волокон. Она образует капсулы, надхрящницу, надкостницу, сетчатый слой дермы кожи. В плотной оформленной соединительной ткани волокна расположены строго упорядочено. Она встречается в сухожилиях, связках, мембранах, фасциях.

К соединительным тканям со специальными свойствами относят ретикулярную, жировую, пигментную и слизистую. Эти ткани характеризуются преобладанием однородных клеток.

VI. Учебные задания.

1. На микропрепарате «Сухожилие» найти и зарисовать на большом увеличении коллагеновые пучки первого порядка (1), между которыми залегают сухожильные клетки (фиброциты) - (2); они объединены в более крупные коллагеновые пучки второго порядка (3), между которыми прослойки соединительной ткани с единичными жировыми клетками (эндотеноний) -(4).

2. На микропрепарате «Кожа пальца» найти и зарисовать скопления обезжиренных жировых клеток(1), цитоплазма (2) которых располагается на периферии клетки в виде узкого ободка; ядро (3) оттеснено к периферии; разделенных тонкой прослойкой соединительной ткани (4) на дольки. В этом же препарате найти и рассмотреть плотную неоформленную соединительную ткань.

3. На микропрепарате «Сальник человека» найти и зарисовать окрашенные суданом скопления жировых клеток (1), в цитоплазме которых хорошо видны сохраненные капли жирового секрета (2).

4. На микропрепарате «Лимфатический узел» найти на большом увеличении и зарисовать клетки звездчатой формы (1), ядра у которых округлой формы с умеренным количеством глыбок хроматина. Клетки, соединяясь друг с другом, образуют синцитий. Отдельные клетки синцития отделяются от общей сети и превращаются в свободные макрофаги (2). Между клетками видны ретикулиновые волокна (3) и аморфное склеивающее вещество (4).

5. Зарисовать и обозначить рисунки:

VII. Контрольные вопросы.

1. Классификация группы соединительных тканей. Вклад отечественных ученых в развитие учения о тканях (А.А. Максимов, А.А. Заварзин, В.Г. Елисеев).

2.Источники развития, строение, функциональное значение и локализация отдельных видов волокнистой соединительной ткани.

3.Клеточный состав соединительных тканей, морфологическая и функциональная характеристика клеток.

4.Межклеточное вещество соединительных тканей, морфологическая и гистохимическая характеристика. Участие фибробластов и тучных клеток в образовании межклеточного вещества.

5.Особенности строения соединительных тканей со специальными свойствами.

VIII.Учебные задачи.

1.В месте внедрения инородного тела в организме возникает воспаление с участием клеток крови и рыхлой волокнистой соединительной ткани. Какие клетки крови и соединительной ткани будут обнаружены в очаге воспаления?

2.У человека при авитаминозе в фибробластах рыхлой волокнистой соединительной ткани нарушен синтез белка тропоколлагена. Какие изменения будут отмечены в межклеточном веществе?

3.В организм человека введена живая вакцина. Какие клетки рыхлой волокнистой соединительной ткани включаются в выработку специфического иммунитета?

4.Клинический синдром Элерса- Данлоса сопровождается потерей прочности соединительной ткани (растяжение суставов, ломкость кожи, хрупкость кровеносных сосудов). Какие волокна поражаются при этом в большей степени?

5.Укус пчелы или змеи сопровождается быстрым проникновением яда в организм. Чем это объясняется?

IX. Темы реферативных сообщений.

1. Понятие о макрофагической или ретикулоэндотелиальной системе (РЭС).
Значение работ Мечникова.
2. Физиологическая и репаративная регенерация соединительной ткани.
3. Развитие, строение и функции соединительной ткани. Строение сухожилий, связок, фиброзных мембран.

САМОСТОЯТЕЛЬНАЯ РАБОТА

I. СТУДЕНТ ДОЛЖЕН ЗНАТЬ:

<ol style="list-style-type: none">1. Общую характеристику группы соединительных тканей2. Классификацию соединительных тканей. Клеточный состав соединительных тканей, морфологическую и функциональную характеристику клеток3. Межклеточное вещество соединительных тканей, морфологическую и гистохимическую характеристику4. Строение, функциональное значение и локализацию рыхлой волокнистой соединительной ткани.5. Строение, функциональное значение и локализацию плотной волокнистой соединительной ткани6. Особенности строения соединительных тканей со специальными свойствами	<p>1. Гистология: учебник / Под ред. Ю.И.Афанасьева, Н.А.Юриной. – 5-е изд., перераб. и доп. – М.: Медицина, 2006.</p> <p>2. Гистология: учебник / Под ред. Э.Г.Улумбекова, Ю.А.Чельшева. – 2-е изд., перераб. и доп. – М.: ГЭОТАР-МЕД, 2009.</p> <p>3. Методическое пособие для студентов по гистологии. Часть 1. Л.А. Акоева, Л.А. Гиреева, Л.С. Таболова и др. Владикавказ, 2008.</p>
---	--

II. СТУДЕНТ ДОЛЖЕН УМЕТЬ:

Определять на микроскопическом уровне основные структурные компоненты волокнистых соединительных тканей и тканей со специальными свойствами

III. Задания для подготовки к занятию:

Задание 1. Заполните таблицу: «Типы волокон соединительной ткани»

	Коллагеновые	Эластические	Ретикулярные
Преимущественная			
Диаметр			
Основные структурные компоненты			
Наличие поперечной			
Степень			
растяжимости			
Степень			
прочности			

Задание 2. Заполните таблицу «Ткани со специальными свойствами»:

	Локализация	Клеточный состав	Особенности межклеточного вещества	Функции
Ретикулярная				

Слизистая				
Пигментная				

Задание 3. Заполните таблицу «Сравнительная характеристика типов жировых тканей»:

	Белая жировая ткань	Бурая жировая ткань
Локализация		
Расположение ядра		
Количество и расположение жировых капель		
Количество митохондрий		
Функции		

Задание 4. Составьте 2-3 тестовых задания по образцу.

Сухожилие содержит:

А) миофибробласты

Б) параллельно расположенные пучки эластических волокон

В) фиброциты

Г) прослойки плотной волокнистой соединительной ткани

Д) небольшое количество основного аморфного вещества

IV. Вопросы для самоконтроля:

1. Классификация соединительных тканей.
2. Особенности микроскопического строения рыхлой волокнистой соединительной ткани.
Основные диффероны клеток.
3. Строение и функции основных типов фибробластов.
4. Особенности микро- и ультраструктуры макрофагов.
5. Морфофункциональная характеристика тучных клеток.
6. Особенности строения плазмоцитов. Роль в процессах иммуногенеза.
7. Микроскопическое строение и химический состав волокон соединительной ткани.
8. Состав аморфного вещества соединительной ткани.
9. Особенности микроскопического строения плотной волокнистой соединительной ткани.
10. Строение соединительных тканей со специальными свойствами.

ПРОВЕРЬ СЕБЯ:

1. Укажите основные признаки рыхлой волокнистой соединительной ткани:

- а. Многообразие клеток, преобладание основного вещества, неупорядоченность волокон.
- б. Однообразие клеток, преобладание упорядоченных волокон.
- в. Однообразие клеток, преобладание основного вещества,

упорядоченность волокон.

г. Многообразие клеток, преобладание неупорядоченных волокон.

2. Назовите общие морфофункциональные признаки собственно соединительных тканей:

- а. Клетки образуют пласт.
- б. Развиваются из мезенхимы.
- в. Развиваются из энтодермы.
- г. Большое количество межклеточного вещества.
- д. Содержат волокна.

3. Укажите основные признаки плотных соединительных тканей:

- а. Преобладание основного вещества.
- б. Однообразие клеток.
- в. Преобладание волокон.
- г. Многообразие клеток.

4. Укажите признаки коллагеновых волокон:

- а. Содержат исчерченные протофибриллы.
- б. Анастомозируют.
- в. Не анастомозируют.
- г. Толстые (1-10 мкм), образуют пучки.
- д. Обладают высокой эластичностью.

5. В состав каких органов входит плотная оформленная волокнистая соединительная ткань?

- а. Скелетные мышцы.
- б. Кожа.
- в. Связки.
- г. Сухожилия.
- д. Фасции и апоневрозы.
- е. Кровотворные органы.

6. В состав каких органов входит ретикулярная ткань?

- а. Сухожилия.
- б. Органы кроветворения и иммуногенеза.
- в. Кожа.
- г. Скелетные мышцы.
- д. Сосуды.

7. Определите черты (признаки) микроскопического строения плазматических клеток:

- а. В цитоплазме содержатся метахроматические гранулы.
- б. Цитоплазма интенсивно базофильна.
- в. Ядро располагается эксцентрично.
- г. Глыбки гетерохроматина в ядре располагаются радиально ("как спицы в колесе").
- д. Хорошо развита гранулярная эндоплазматическая сеть.
- е. В цитоплазме много лизосом.

8. Рыхлая волокнистая соединительная ткань:

- а. Сопровождает кровеносные сосуды.
- б. Образует фасции и апоневрозы.
- в. Располагается под базальной мембраной эпителия, обеспечивая его питание.
- г. Формирует строму многих органов.

9. Бурая жировая ткань.

- а. Присутствует у новорожденных.
- б. Клетки оплетены гемокапиллярами.
- в. В цитоплазме клеток много митохондрий.
- г. Цвет ткани определяют цитохромы митохондрий.
- д. Цитоплазма заполнена одной большой каплей жира.

10. Выберите клетки, наиболее активно участвующие в фагоцитозе:

- а. Нейтрофилы.
- б. Лимфоциты.
- в. Макрофаги.
- г. Базофилы.

Ответы:

1. а	2. б,г,д	3. б,в	4. а,в,г	5. в,г,д
6. б	7. б,в,г,д	8. а,в,г	9. а,б,в,г	10. а,в

ТЕМА4: СКЕЛЕТНЫЕ ТКАНИ.

I.Мотивационная характеристика темы.

Хрящевая и костная ткани – опорные ткани организма, составляющие скелет. Камбиальные элементы хрящевой и костной тканей участвуют в процессе роста и регенерации указанных тканей, что большое значение имеет при переломах. Разнообразные факторы (внешние и внутренние) могут влиять на правильное формирование скелета в эмбриогенезе и постнатальном периоде.

II.Целевые задачи.

1. Показать знания общих признаков строения скелетных соединительных тканей; а также строение хряща и кости как органов.
2. Уяснить сущность и гистологическую характеристику процессов хондрогенеза и остеогенеза.

III.Необходимый исходный уровень знаний

а) из предшествующих тем

1. Строение клетки
2. Состав межклеточного вещества

б) из текущей темы

1. Классификация и источник развития скелетных тканей.
2. Особенности структурной организации хрящевых и костных тканей.
3. Способы гистогенеза хрящевой и костной тканей.

IV.Объекты изучения.

а) микропрепараты

1. Гиалиновый хрящ (окраска гематоксилин-эозин)
2. Эластический хрящ (окраска орсеином)

3. Волокнистый хрящ (окраска гематоксилин-эозин)
4. Пластинчатая костная ткань (окраска по методу Шморля)

V. Информационная часть.

К скелетным тканям относят хрящевые и костные ткани. Они состоят из клеток и межклеточного вещества. Клетки хрящевой ткани-хондробласты и хондроциты. *Хондробласты* –молодые, уплощенные клетки, способные к пролиферации и синтезу межклеточного вещества хряща. *Хондроциты*-основной вид клеток хрящевой ткани, округлой, овальной, полигональной формы. Расположены в лакунах в межклеточном веществе в одиночку или изогенными группами. Различают три типа хондроцитов в изогенных группах. В составе *межклеточного вещества* 70-80% воды, 10-15% органических веществ (белки, липиды, гликозаминогликаны, протеогликианы), 4-7% неорганических веществ. Собственно хрящевая ткань не имеет кровеносных сосудов, питательные вещества диффундируют из окружающей её надхрящницы. **Хрящевую ткань** по структурно- функциональным особенностям строения межклеточного вещества подразделяют на: гиалиновую, эластическую, волокнистую.

Гиалиновая хрящевая ткань составляет большую часть скелета развивающегося эмбриона, у взрослого встречается в местах соединения ребер с грудиной, в гортани, в воздухоносных путях, на суставных поверхностях костей.

Эластическая хрящевая ткань образует ушную раковину, надгортанник, рожковидные и клиновидные хрящи гортани.

Волокнистая хрящевая ткань встречается в межпозвоночных дисках, в полуподвижных соединениях, в местах перехода волокнистой соединительной ткани в гиалиновый хрящ.

Костные ткани - специализированный тип соединительной ткани с высокой минерализацией межклеточного вещества. Существуют два типа костной ткани: ретикулофиброзная и пластинчатая. Они различаются по структурным и физическим свойствам, которые обусловлены строением межклеточного вещества. Морфофункциональные свойства костной ткани меняются в зависимости от возраста, мышечной деятельности, условий питания, а также под влиянием деятельности желез внутренней секреции.

Костные ткани содержат три вида клеток: остеобласты, остециты, остеокласты. *Остеобласты* – молодые клетки, создающие костную ткань, встречаются в глубоких слоях надкостницы и местах регенерации костной ткани. *Остеоциты* – основные клетки костной ткани, утратившие способность делиться и продуцировать компоненты межклеточного вещества. Они расположены в лакунах, заполненных тканевой жидкостью. Обмен между остеоцитами и кровью осуществляется через тканевую жидкость. *Остеокласты* – гигантские клетки, способные разрушать обызвествленный хрящ и кость. *Межклеточное вещество* содержит 72% минеральных веществ (карбонаты, фосфаты, фториды кальция) и 28% органических веществ (белки, гликозаминогликаны, протеогликаны).

Существует два типа костной ткани - ретикулофиброзная и пластинчатая. Они различаются по структурным и физическим свойствам, которые обусловлены строением межклеточного вещества. *Ретикулофиброзная (грубоволокнистая)* костная ткань встречается у зародышей, у взрослого – в местах заросших швов черепа. Она состоит из беспорядочно расположенных грубых пучков коллагеновых волокон, костных клеток - остеоцитов, расположенных в лакунах. *Пластинчатая* костная ткань состоит из костных пластинок, образованных костными клетками и минерализованным аморфным веществом с коллагеновыми волокнами, ориентированными в определенных направлениях. В диафизе различают три слоя: наружный слой общих пластинок, средний, образованный концентрически напластованными вокруг сосудов костными пластинками –

остеоны и внутренний слой общих пластинок. *Остеон* является структурной единицей компактного вещества трубчатой кости.

Развитие костной ткани осуществляется как в эмбриогенезе (прямой и непрямой остеогистогенезы), так и в постэмбриональный период (при регенерации и эктопическом остеогистогенезе).

VI. Учебные задания.

1. На микропрепарате «Гиалиновый хрящ» найти и зарисовать плотную волокнистую соединительную ткань надхрящницы (1), в которой среди коллагеновых волокон (а) располагаются кровеносные сосуды (б) и молодые клетки-хондробласты (в). Под надхрящницей расположен собственно хрящ (2), состоящий из хрящевых клеток - хондроцитов (3), расположенных по одиночке или изогенными группами (4). Вокруг клеток различают базофильную (г) и ацидофильную (д) зоны. Между клетками залегает основное аморфное вещество (5).

2. На микропрепарате «Эластический хрящ» найти и зарисовать надхрящницу (1), под которой располагается собственно хрящ (2), в котором видны изогенные группы хондроцитов (3) или отдельные хондроциты (4). Среди клеток четко видны эластические волокна (5). Пространство между клетками и волокнами заполнено основным аморфным веществом (6).

3. Рассмотреть микропрепарат «Волокнистый хрящ» и найти в нем структуры, характерные для хряща.

4. На микропрепарате «Пластинчатая костная ткань» найти и зарисовать наружную надкостницу (периост) (А), в которой различают наружный адвентициальный слой (1) и внутренний волокнистый слой (2), в котором видны кровеносные сосуды (3) и молодые хрящевые клетки-остеобласты (4). Под надхрящницей располагается кость (Б), состоящая из наружных генеральных пластинок (5), гаверсовой системы - остеонов (6), вставочных пластинок (7) и внутренних генеральных пластинок (8). В остеоны (6) под

большим увеличением можно увидеть канал остеона (а), вокруг которого концентрически наслаиваются костные пластинки (б). В костных пластинках можно увидеть костные лакуны с островками остеоцитов (г). Под слоем внутренних генеральных пластинок (8) расположена внутренняя надкостница - эндост (9).

5. Зарисовать и обозначить рисунки:

VII. Контрольные вопросы.

1. Общая характеристика хрящевой ткани. Классификация и топография клеток и межклеточного вещества.
2. Хрящ как орган. Строение надхрящницы и её роль в питании, росте и регенерации хряща.
3. Особенности строения и локализации различных видов хрящевой ткани.
4. Общая характеристика костной ткани. Клетки и межклеточное вещество.
5. Классификация костной ткани. Морфофункциональная характеристика различных видов костной ткани.
6. Строение трубчатой кости как органа. Гистотопография кровеносных капилляров и камбиальных элементов.

VIII. Учебные задачи.

1. У одной из линии мышей нарушен синтез хондроитинсульфата. Как влияет это нарушение на развитие хрящевой ткани?
2. При старении содержание воды в гиалиновом хряще уменьшается. Как при этом изменится упругость хряща?

3. Человеку свойственно прямохождение, в то время как орангутанг висит на ветках деревьев в самых различных позах. Отличается ли направление оссеиновых волокон в телах позвончиков человека и орангутанга?
4. Известно, что глюкокортикоидные гормоны угнетают функциональную активность хондробластов и остеобластов. Как повлияет введение больших доз глюкокортикоидов беременной самке на остеогенез в трубчатых костях эмбриона?
5. Животному с экспериментальным переломом кости введен гормон кальцитонин, стимулирующий функцию остеобластов. Как повлияет на процесс регенерации кости введение кальцитонина?
6. На препарате трубчатой кости человека отсутствует эпифизарная пластинка роста. Каков вероятный возраст человека?
7. Крысы в течение месяца находились в условиях космического полета. Как изменится содержание солей кальция в костной ткани?
8. Крысы в течение месяца подвергались физической нагрузке (бег в специальном аппарате). Как изменится прочность костной ткани конечностей?

IX. Темы реферативных сообщений.

1. Физиологическая регенерация кости.
2. Образование межклеточного вещества по данным электронной микроскопии и автордиографии.
3. Клеточное обновление.
4. Жизнь костной ткани.

САМОСТОЯТЕЛЬНАЯ РАБОТА

I. СТУДЕНТ ДОЛЖЕН ЗНАТЬ:

<p>1. Общая характеристика и классификация хрящевых тканей</p>	<p>1. Гистология: учебник / Под ред. Ю.И.Афанасьева, Н.А.Юриной. – 5-е изд., перераб. и доп. – М.:</p>
--	--

<p>2. Морфофункциональная характеристика клеток хрящевой ткани</p> <p>3. Особенности строения и локализации различных видов хрящевой ткани</p> <p>4. Общая характеристика и классификация костных тканей</p> <p>5. Морфофункциональная характеристика клеток костной ткани</p> <p>6. Особенности строения и локализации различных видов костных тканей</p> <p>7. Строение надхрящницы и надкостницы, их роль в процессах питания, роста и регенерации</p> <p>8. Строение трубчатой кости как органа. Понятие о гаверсовых системах</p> <p>9. Процессы хондрогистогенеза и остеогистогенеза</p>	<p>Медицина, 2006. 2. Гистология: учебник / Под ред. Э.Г. Улумбекова, Ю.А. Чельшева. – 2-е изд., перераб. и доп. – М.: ГЭОТАР-МЕД, 2009.</p> <p>3. Методическое пособие для студентов по гистологии. Часть 1. Л.А. Акоева, Л.А. Гиреева, Л.С. Таболова и др. Владикавказ, 2008.</p>
--	---

II. СТУДЕНТ ДОЛЖЕН УМЕТЬ:

Определять на микроскопическом уровне основные структурные компоненты хрящевых и костных тканей

III. Задания для подготовки к занятию.

Задание 1. Заполните таблицу «Хрящевой дифферон»:

Клетка		Особенности строения	Функция
Хондробласты			
Хондроциты	I тип		
	II тип		
	III тип		

Задание 2. Допишите недостающие сведения в нижеследующем тексте:

Разделившиеся хондробласты не расходятся, а образуют
 группы клеток, состоящие из
хондроцитов. Клетки выделяют
, которые имеютреакцию и
 придают участкам межклеточного вещества, окружающим группы клеток,
 значительную базофилию. Эти базофильные участки
 называются..... матриксом клеток. Участки, удаленные
 от этих групп, отличаются слабой базофилией и называются
матриксом.

Задание 3. Заполните таблицу «Сравнительная характеристика типов хрящевой ткани»:

	Гиалиновая	Эластическая	Волокнистая
Локализация			
Цвет			
Особенности межклеточного вещества			
Основные физические			
Способность к обезызвлению			

Задание 4. Заполните таблицу «Типы костной ткани»:

Тип костной ткани	Локализация	Наличие пластинок	Расположение коллагеновых волокон

Задание 5. Составьте три тестовых задания по изучаемой теме по следующему образцу:

В состав остеона входят:

- А) эндост
- Б) остеоциты
- В) боковые пластинки
- Г) вставочные пластинки
- Д) наружные генеральные пластинки

IV. Вопросы для самоконтроля

1. Классификация скелетных тканей.
2. Общая характеристика хрящевых тканей. Хрящевой дифферон.
3. Особенности строения гиалиновой хрящевой ткани.
4. Особенности строения эластической хрящевой ткани.
5. Особенности строения волокнистой хрящевой ткани.
6. Костная ткань: общая характеристика, особенности строения и локализации.
7. Строение трубчатой кости как органа.
8. Строение надхрящницы и надкостницы, их роль в процессах питания, роста и регенерации.
9. Основные стадии хондрогистогенеза и остеогистогенеза.

ПРОВЕРЬ СЕБЯ:

1. Назовите структуры компактного вещества диафиза:

- а. Слой остеонов.
- б. Наружная система общих пластинок.
- в. Внутренняя система общих пластинок.
- г. Костные трабекулы.

2. Назовите виды костной ткани:

- а. Пластинчатая.
- б. Губчатая.
- в. Грубоволокнистая.
- г. Компактная.

3. Какие клетки (симпласты) разрушают костную ткань?

- а. Остеоциты.
- б. Остеобласты.
- в. Хондрокласты.
- г. Остеокласты.
- д. Фибробласты.

4. Как называется зона, окружающая хрящ снаружи и какова ее роль?

- а. Эндост.
- б. Периост.
- в. Перихондр (надхрящница).
- г. Питание хряща.

5. Для костной ткани характерна постоянная перестройка. В чем она заключается?

- а. Только в резорбции старых остеонов.
- б. Только в создании новых остеонов.
- в. В резорбции старых и создании новых остеонов.
- г. В исчезновении вставочных пластин.

д. В увеличении толщины периоста и эндоста.

6. Какой вид хряща никогда не обызвествляется?

а. Гиалиновый.

б. Эластический.

в. Волокнистый.

7. В зоне зрелого хряща присутствует все перечисленное, КРОМЕ:

а. Основное вещество.

б. Хондриновые волокна.

в. Кровеносные сосуды.

г. Изогенные группы клеток.

8. Какая костная ткань образует черепные швы?

а. Пластинчатая.

б. Компактная.

в. Грубоволокнистая.

г. Зрелая.

9. Что такое вставочные пластинки?

а. Материал для образования остеонов.

б. Остатки старых остеонов.

в. Часть вновь сформированных остеонов.

г. Компонент грубоволокнистой костной ткани.

10. Укажите предшественник остеокласта.

а. Остеобласт.

б. Хондробласт.

в. Макрофаг.

г. Моноцит, адвентициальная клетка.

Ответы:

1.	а,б,в	2.	а,в	3.	г	4.	в,г	5.	в
6.	б	7.	в	8.	в	9.	б	10.	г

ТЕМА4: МЫШЕЧНАЯ ТКАНЬ.

I.Мотивационная характеристика темы.

Мышечные ткани – группа тканей организма различного происхождения, объединяемых по признаку сократимости. С мышечными тканями связаны разнообразные формы движения организма и его функции: передвижение тела в пространстве, сердечные сокращения, передвижение крови по сосудам, мочеиспускание, передвижение пищевых масс по кишечнику и т.д. Биологическая природа человека такова, что она требует обязательного нормального действия всех систем и органов, в противном случае снижается их жизнедеятельность и может наступить атрофия. В первую очередь это относится к мышечной системе организма. Кроме того, мышечные ткани депонируют энергетический материал; при нарушении структуры и функции мышечных тканей возникают тяжелые заболевания. Это делает необходимым подробное изучение мышечных тканей будущим врачом.

II.Целевые задачи.

1. Изучить структурные основы механизма мышечного сокращения.
2. Уметь сопоставить микро-, ультра-, гистохимические данные с функциональным состоянием мышечных волокон.
3. Объяснить структурные и функциональные особенности различных групп мышечных тканей.

III.Необходимый исходный уровень знаний.

а) из предшествующих тем:

1. Органеллы клетки.
2. Неклеточные тканевые структуры.

б) из текущего занятия:

1. Классификация и особенности структурной организации мышечных тканей.
2. Строение скелетной и сердечной мышечных тканей.
3. Особенности строения миофибрилл как структурно-функциональной единицы мышечного волокна.
4. Строение гладкой мышечной ткани.
5. Источники развития и способы регенерации мышечных тканей.

IV. Объекты изучения.

а) микропрепараты для самостоятельного изучения:

1. Гладкая мышечная ткань в препарате «Мочевой пузырь» (окраска гематоксилин-эозином).
2. Поперечно-полосатая мышечная ткань в препарате «Язык кролика» (окраска железным гематоксилином).

V. Информационная часть.

Мышечные ткани - группа тканей организма различного происхождения, объединяемых по признаку сократимости. Существуют две группы тканей: **поперечнополосатая** (исчерченная) скелетная и сердечная и **гладкая** (неисчерченная). Сокращение мышечных тканей осуществляется за счет наличия органоидов специального значения - миофибрилл. В структуре миофибрилл имеются сократительные белки: **актин, миозин, тропонин, тропомиозин**, за счет которых и при наличии ионов Са происходит укорочение мышечного волокна. Поперечная исчерченность скелетного мышечного волокна определяется регулярным чередованием в миофибриллах различно преломляющих поляризованный свет участков (дисков) - светлых, **изотропных -I дисков** и темных, **анизотропных - А дисков**. Светлые диски образованы актином, темные – миозином. Белковые нити прикрепляются к **телофрагмам** и **мезофрагмам**. К телофрагмам – актиновые, к мезофрагмам – миозиновые нити. На продольном срезе телофрагмы выглядят как линии,

называемые **Z-линиями**. Участок миофибрилл расположенный между двумя телофрагмами называется **саркомером**. Часть саркомера, занятая М-линией (мезофрагмой) и прилежащими к ней зонами, где располагаются только миозиновые нити, называется **Н-зоной**. Миофибриллы окружены петлями агранулярной эндоплазматической сети (**саркоплазматический ретикулум**), в которой аккумулируются ионы кальция. На уровне телофрагм локализуются впячивания цитолеммы – поперечные трубочки, или **Т-трубочки**. Канальцы саркоплазматического ретикулума достигают Т-трубочек, образуя конечные (терминальные), цистерны, идут параллельно им и сопровождают каждую из трубочек. Канальцы Т-системы и терминальные цистерны образуют **триады**. Вокруг миофибрилл митохондрии образуют цепочки.

Процесс сокращения – это укорочение миофибрилл в пределах саркомера. Потенциал действия распространяется по сарколемме и Т-трубочкам. Ионы кальция освобождаются из саркоплазматической сети, поступают к миофибриллам, взаимодействуют с регуляторным белком тропонином, освобождая активные центры белка актина. Специализированные боковые поверхности миозина – головки миозина, используя энергию АТФ перемещают актиновые нити и приближают концы последних к М-линии.

Различают красные мышечные волокна (I тип), белые мышечные волокна (II тип) и переходные формы. Волокна I типа содержат АТФазу миозина медленного типа, СДГ высокой активности, большое содержание миоглобина и гликогена. Волокна II типа содержат АТФазу миозина быстрого типа, активность СДГ низкая, включений гликогена больше, миоглобина – меньше.

Гладкая мышечная ткань образована миоцитами веретеновидной формы. Актиновые миофиламенты расположены под углом или продольно по отношению к длинной оси клетки. Ионы кальция поступают в клетку из впячиваний образованных цитолеммой - пиноцитозных пузырьков и кавеол.

Сердечная мышечная ткань образована кардиомиоцитами. Существует несколько видов кардиомиоцитов: сократительные, проводящие, переходные (промежуточные), секреторные.

Сократительные кардиомиоциты имеют удлиненную почти цилиндрическую форму. Их концы соединяются друг с другом, составляя функциональные волокна. В области контакта находятся вставочные диски. Ядро (одно или два) расположены в центре клетки.

Регенерация мышечных тканей: а) поперечно-полосатая мускулатура имеет камбиальные клетки – миосателлитоциты; б) гладкая – компенсаторная гипертрофия гладкомышечных клеток, некоторые миоциты делятся, миофибробласты превращаются в миоциты; в) сердечная мышечная ткань не восстанавливается, т.к. дефинитивные кардиомиоциты утратили способность к митотическому делению.

VI. Учебные задания.

1. На микропрепарате «Мочевой пузырь» найти и зарисовать гладкие миоциты, имеющие в продольном сечении удлиненную веретеновидную форму - (1). В центре клетки хорошо определяется палочковидной формы ядро (2). Вокруг группы клеток имеются коллагеновые и эластические волокна (3). В поперечном сечении клетки и их ядра имеют округлую форму, хорошо видны миофибриллы, расположенные по периферии клетки в виде розовых точек (4). Между продольно и циркулярно расположенными слоями мышц видны прослойки рыхлой волокнистой соединительной ткани (5).

2. На микропрепарате «Листовидные сосочки языка» найти и зарисовать поперечнополосатые мышечные волокна (1), имеющие на продольном разрезе вид тяжелой цилиндрической формы. С поверхности мышечное волокно покрыто сарколеммой (2), под которой по периферии расположены уплощенные ядра (3). В волокнах, разрезанных по оси ядра располагаются по бокам. Поперечнополосатая мышечная ткань характеризуется продольной и

поперечной исчерченностью. Продольная исчерченность объясняется наличием миофибрилл (4). Между мышечными волокнами видны прослойки соединительной ткани, называемой эндомизием (5), они связывают мышечные волокна и переходят в волокнистый остов сарколеммы. Ядра клеток эндомизия (6) отличаются от мышечных ядер вытянутой формой и большим содержанием хроматина, отчего они сильнее окрашиваются. Поперечные срезы мышечных волокон (7) имеют округлую форму, причем хорошо заметно периферическое расположение ядер. Поперечные срезы миофибрилл (8) имеют вид точек. Вокруг каждого волокна видны тонкие прослойки эндомизия (5).

3.Зарисовать и обозначить рисунки:

VII.Контрольные вопросы.

- 1.Особенности строения различных видов мышечной ткани, источники развития, локализация, классификация.
- 2.Поперечнополосатая мышечная ткань, структурные механизмы мышечного сокращения.
- 3.Что такое Т- трубочки? Каковы их взаимоотношения с эндоплазматической сетью и роль в мышечном сокращении?
- 4.Гладкомышечная ткань, структурные механизмы мышечного сокращения.
- 5.Особенности строения сердечной мышечной ткани.

VIII.Учебные задачи.

1. На электроннограмме миофибриллы диски И не обнаруживаются, телофрагмы приближены к диску А. В какой фазе функциональной активности находится мышечное волокно?
- 2.В эксперименте исследуется ткань, которая сокращается тонически и практически неутомима. Какая это ткань? Каким отделом нервной системы она иннервируется?

3. В условном эксперименте в исчерпанном мышечном волокне разрушили T-систему. Изменится ли способность мышечного волокна к сокращению?
4. Ингибировано химическим веществом поступление ионов Ca в саркоплазму. Как это отразится на функции мышечной ткани?
5. Крысы длительное время плавали в бассейне. При исследовании состояния их скелетных мышц обнаружено почти полное исчезновение в них гликогена, увеличение числа митохондрий и просветление их матрикса. Какая функция клетки находится в чрезвычайно напряжённом состоянии? С чем связаны указанные морфологические изменения митохондрий? Почему исчез гликоген?
6. В гладкомышечной ткани нервное волокно подходит к одной клетке, а в ответ сокращается целая группа из 8-9 клеток. Объясните, каким образом импульс достигает клеток, не имеющих контакта с нервным волокном?
7. Патологическим процессом разрушен вставочный диск между кардиомиоцитами. К чему приведет такое нарушение?
8. В результате инфаркта наступила повреждение сердечной мышцы. Какие клеточные элементы обеспечат восстановление дефекта в структуре органа?

IX. Темы реферативных сообщений.

1. Современные представления о гистофизиологии поперечно-полосатого мышечного волокна.
2. Механизм регуляции сокращения и расслабления поперечно-полосатой мышечной ткани.
3. Миозин и биологическая подвижность.
4. Структуры и функции белков сократительных систем.

САМОСТОЯТЕЛЬНАЯ РАБОТА

I. СТУДЕНТ ДОЛЖЕН ЗНАТЬ:

<p>1.Классификация и особенности структурной организации мышечных тканей.</p> <p>2.Строение скелетной и сердечной мышечных тканей.</p> <p>3.Особенности строения миофибрилл как функциональной единицы мышечного волокна.</p> <p>4.Строение гладкой мышечной ткани.</p> <p>5.Источники развития и способы регенерации мышечных тканей.</p>	<p>1.Гистология: учебник / Под ред. Ю.И.Афанасьева, Н.А.Юриной. – 5-е изд., перераб. и доп. – М.: Медицина, 2006. 2.Гистология: учебник / Под ред. Э.Г.Улумбекова, Ю.А.Чельшева. – 2-е изд., перераб. и доп. – М.: ГЭОТАР-МЕД, 2009.</p> <p>3. Методическое пособие для студентов по гистологии. Часть 1. Л.А. Акоева, Л.А. Гиреева, Л.С. Таболова и др. Владикавказ, 2008.</p>
--	---

II. СТУДЕНТ ДОЛЖЕН УМЕТЬ:

1. Сопоставить микро,- ультра-, гистохимические данные с функциональным состоянием мышечных волокон.-
2. Объяснить структурные и функциональные особенности различных групп мышечных тканей.-

III. Задания для подготовки к занятию:

Задание № 1. Дополните недостающие сведения

Виды мышечных тканей:

- 1.
- 2.

3.

Поперечнополосатые мышечные ткани:

1. Структурно-функциональная единица миофибриллы -

....., включает в себя

.....

Темные диски образованы.....

Светлые диски образованы.....

Z-линия это

Миозиновые протофибриллы состоят:

из.....

Актиновые протофибриллы состоят:

из.....

Задание № 2. Продолжите фразы и заполните таблицу. «**Типы мышечных волокон**»

	Красные мышечные волокна (волокна I, или медленного типа)	Белые мышечные волокна (волокна II, или быстрого типа)
Функциональные способности	Способны к	Способны к
Миоглобин	а. В волокнах содержание миоглобина - б. Отсюда - цвет волокон.	а. Содержание миоглобина –

		Отсюда цвет волокон.
Гликоген	В волокнах гликогена •	Содержание гликогена -

Задание № 3. Гладкая мышечная ткань. Продолжите фразы.

Клетки исчерченность, содержатпалочковидной формы....., расположенных

(количество) В клетке хорошо развита....., происходит синтез компонентов межклеточного вещества (.....)

В гладких миоцитах нет Т-трубочек, L-каналцев и терминальных цистерн, как в скелетной и сердечной тканях. Плазмолемма образует многочисленные впячивания - Эти образования участвуют в

Тонкие (актиновые) миофиламенты прикрепляются к (аналогам Z-полоски), которые

Толстые (миозиновые) миофиламенты внедряются между только в

Задание № 4. Сердечная мышечная ткань. Продолжите фразы.

Функциональные волокна: состоят из

Границы между последними называются дисками.

Виды контактов между соседними кардиомиоцитами: десмосомы, интердигитации, нексусы.

обеспечивают электрическую связь между кардиомиоцитами.

В области вставочных дисков в плазмолемме кардиоцитов находятся зоны

Содержание миофибриллони занимают около 40 % объёма клеток. В клетке присутствуютядра

Они занимаютположение.

Миосателлитов и стволовых клеток нет; поэтому новые кардиомиоциты и функциональные волокна при регенерации

Задание № 5. Составьте 2-3 тестовых задания по образцу.

Для быстросокращающихся белых мышечных волокон характерно:

1. быстрый миозин
2. высокая активность АРФазы миозина
3. низкое содержание миоглобина
4. высокая активность сукцинатдегидрогеназы.

IV. Вопросы для самоконтроля

1. Особенности строения различных видов мышечной ткани, источники развития, локализация, классификация.
2. Поперечнополосатая мышечная ткань, структурные механизмы мышечного сокращения.
3. Что такое Т- трубочки? Каковы их взаимоотношения с эндоплазматической сетью и роль их в мышечном сокращении?.
4. Гладкомышечная ткань, структурные механизмы мышечного сокращения.
5. Особенности строения сердечной мышечной ткани.

ПРОВЕРЬ СЕБЯ:

ВЫБЕРИТЕ ОДИН ПРАВИЛЬНЫЙ ОТВЕТ

1. Что входит в состав саркомера?

- а. Половина диска I, диск A и еще одна половина диска I.
- б. Диск A и диск I.
- в. Диск A и половина диска I.
- г. Диск I и половина диска A.
- д. Половина диска A, диск I и еще одна половина диска A.

2. Каким путем происходит распространение возбуждения по мышечному волокну?

- а. По цитолемме.
- б. По саркотубулярной системе.
- в. По цитоплазматической гранулярной сети.
- г. По цитолемме и саркотубулярной системе.
- д. По микротрубочкам.

3. Какая ткань расположена между мышечными волокнами скелетной мышечной ткани?

- а. Ретикулярная ткань.
- б. Плотная неоформленная соединительная ткань.
- в. Плотная оформленная соединительная ткань.
- г. Рыхлая волокнистая соединительная ткань.

4. Какие из перечисленных особенностей строения НЕ характерны для сердечной мышцы?

- а. Расположение ядер в центре кардиомиоцита.
- б. Расположение ядер на периферии кардиомиоцита.
- в. Наличие вставочных дисков.

- г. Наличие анастомозов между кардиомиоцитами.

**ВЫБЕРИТЕ, ПРИ КАКОМ УСЛОВИИ ВЕРНО ДАННОЕ
УТВЕРЖДЕНИЕ**

5. Какие белки входят в состав миофибриллы?

- а. Миозин.
- б. Актин.
- в. Кератин.
- г. Коллаген.

6. Назовите признаки скелетной мышечной ткани:

- а. Образована клетками.
- б. Ядра расположены по периферии.
- в. Состоят из мышечных волокон.
- г. Обладает только внутриклеточной регенерацией.
- д. Развивается из миотомов.

7. Какие органеллы из перечисленных НЕ содержатся в кардиомиоцитах?

- а. Органеллы общего значения.
- б. Тонкофибриллы.
- в. Нейрофибриллы.
- г. Миофибриллы

8. Что происходит при сокращении саркомера?

- а. Укорочение актиновых и миозиновых миофиламентов.
- б. Уменьшение ширины зоны "H".
- в. Сближение телофрагм (Z - линий).
- г. Уменьшение ширины А - диска.
- д. Вхождение актиновых миофиламентов между миозиновыми.

9. Отличие сердечной мышечной ткани от скелетной?

- а. Состоят из клеток.
- б. Ядра расположены в центре клеток.
- в. Миофибриллы расположены по периферии кардиомиоцитов.
- г. Мышечные волокна не имеют поперечной исчерченности.
- д. Мышечные волокна анастомозируют между собой.

10. Чем отличается гладкая мышечная ткань от поперечно-полосатой скелетной?

- а. Состоит из клеток.
- б. Входит в состав стенок кровеносных сосудов и внутренних органов.
- в. Состоит из мышечных волокон.
- г. Развивается из миотомов сомитов.
- д. Не имеет исчерченных миофибрилл.

Ответы:

1. а	2. г	3. г	4. б	5. а,б
6. б,в,д	7. б,в	8. б,в,д	9. а,б,в,д	10.а,б,д

Контрольные вопросы:

1. Общая характеристика эпителиальной ткани. Классификация эпителия.
2. Однослойный эпителий, виды, локализация, особенности строения.
3. Многослойный эпителий, виды, локализация, особенности строения.
4. Железы, строение, классификация, функция. Секреторный цикл железистой клетки.
5. Общая характеристика крови и лимфы как тканей (развитие, строение, функция, способность к регенерации).
6. Классификация форменных элементов крови. Понятие о гемограмме и лейкоцитарной формуле.
7. Морфологическая характеристика форменных элементов крови.

8. Современное представление о системе мононуклеарных фагоцитов и участие Т и В - лимфоцитов в клеточном и гуморальном иммунитете.
9. Классификация группы соединительных тканей. Вклад отечественных ученых в развитие учения о тканях (А.А. Максимов, А.А. Заварзин, В.Г. Елисеев). Источники развития, строение, функциональное значение и локализация отдельных видов волокнистой соединительной ткани.
10. Клеточный состав соединительных тканей, морфологическая и функциональная характеристика клеток.
11. Межклеточное вещество соединительных тканей, морфологическая и гистохимическая характеристика. Участие фибробластов и тучных клеток в образовании межклеточного вещества.
12. Особенности строения соединительных тканей со специальными свойствами.
13. Общая характеристика хрящевой ткани. Классификация и топография клеток и межклеточного вещества.
14. Хрящ как орган. Строение надхрящницы и её роль в питании, росте и регенерации хряща.
15. Особенности строения и локализации различных видов хрящевой ткани.
16. Общая характеристика костной ткани. Клетки и межклеточное вещество.
17. Классификация костной ткани. Морфофункциональная характеристика различных видов костной ткани.
18. Строение трубчатой кости как органа. Гистотопография кровеносных капилляров и камбиальных элементов.
19. Особенности строения различных видов мышечной ткани, источники развития, локализация, классификация.
20. Поперечнополосатая мышечная ткань, структурные механизмы мышечного сокращения.
21. Что такое Т- трубочки? Каковы их взаимоотношения с эндоплазматической сетью и роль в мышечном сокращении?

22. Гладкомышечная ткань, структурные механизмы мышечного сокращения.
23. Особенности строения сердечной мышечной ткани.

Микропрепараты

1. Мезотелий сальника (окраска азотнокислым серебром)
2. Однослойный кубический эпителий канальцев почки (окраска гематоксилин-эозин)
3. Многорядный мерцательный эпителий в препарате трахея (окраска гематоксилин-эозин)
4. Многослойный неороговевающий эпителий в препарате роговица глаза (окраска гематоксилин-эозин)
5. Многослойный ороговевающий эпителий в препарате кожа пальца (окраска гематоксилин-эозин)
6. Многослойный переходный эпителий в препарате мочевой пузырь (окраска гематоксилин-эозин)
7. Мазок крови человека (окраска по методу Романовского)
8. Мазок крови лягушки (окраска по методу Романовского)
9. Плотная оформленная соединительная ткань в препарате сухожилие (окраска гематоксилин-эозин)
10. Плотная неоформленная соединительная ткань в препарате кожа пальца (окраска гематоксилин-эозин)
11. Жировая ткань в препарате сальник человека (окраска суданом III)
12. Ретикулярная ткань в препарате лимфатический узел (окраска гематоксилин-эозин)
13. Гиалиновый хрящ (окраска гематоксилин-эозин)
14. Эластический хрящ (окраска орсеином)
15. Волокнистый хрящ (окраска гематоксилин-эозин)
16. Пластинчатая костная ткань (окраска по методу Шморля)

17. Гладкая мышечная ткань в препарате «Мочевой пузырь» (окраска гематоксилин-эозином).
18. Поперечно-полосатая мышечная ткань в препарате «Язык кролика» (окраска железным гематоксилином).

ТЕМА5: НЕРВНАЯ ТКАНЬ.

I. Мотивационная характеристика темы.

Значение нервной ткани в организме определяется основными свойствами нервных клеток воспринимать раздражение, приходить в состояние возбуждения, вырабатывать импульс и передавать его. Будучи высоко специализированной, нервная ткань в составе организма и систем осуществляет регуляцию деятельности тканей и органов, их взаимосвязь и связь с окружающей средой, т.е. обеспечивает корреляцию функций, интеграцию и адаптацию организма. Все элементы нервной ткани составляют морфологически и функционально единую систему организма.

II. Целевые задачи.

1. Изучить морфологическое строение и функциональные особенности нервных клеток и нейроглии. Знать классификацию нервных клеток.
2. Уметь определять нервные клетки и клетки нейроглии по морфологическим признакам.
3. Знать на микроскопическом уровне строение, функциональные особенности различных типов нервных волокон и процесса миелинизации.
4. Объяснить микроскопические, ультрамикроскопические и функциональные особенности нервных окончаний.
5. Уметь объяснять простые и сложные рефлекторные пути, типичные для соматической и вегетативной нервной системы.

III. Необходимый исходный уровень знаний.

а) из предшествующих тем.

1. Строение клетки и органоидов специального значения.
2. Понятие о тканевой системе.

б) из текущего занятия

1. Источник развития нервной ткани, составные компоненты нервной ткани.
2. Морфологическая и функциональная классификация нейроцитов.
3. Классификация глиоцитов и их функциональное значение
4. Понятие о нервных волокнах, их классификация и особенности строения.
5. Строение нервных окончаний и их классификация.
6. Строение и классификация синапсов. Принцип структурной организации химических и электрических синапсов.
7. Принцип организации рефлекторных дуг.

IV. Объекты изучения.

а) микропрепараты

1. Спинной мозг (окраска азотнокислым серебром)
2. Спинномозговой узел (окраска гематоксилин-эозин)
3. Мозжечок (окраска азотнокислым серебром)
4. Кора головного мозга (окраска азотнокислым серебром)
5. Безмиелиновое нервное волокно (окраска гематоксилин-эозин)
6. Миелиновое нервное волокно (окраска азотнокислым серебром)
7. Тельце Фатер-Пачини (окраска гематоксилин-эозин)

V. Информационная часть.

Нервная ткань осуществляет регуляцию деятельности тканей и органов, их взаимосвязь и связь с окружающей средой. Нервная ткань состоит из нервных клеток - **нейронов**, выполняющих специфическую функцию, и **нейроглии**, обеспечивающей существование и специфическую функцию нервных клеток.

Нейроны, или нейроциты отличаются по функциональному значению и морфологическим особенностям. По функциональному значению нейроны

делят на **рецепторные** (чувствительные, или афферентные), **ассоциативные** (вставочные), **эффекторные** (эфферентные). Первые генерируют нервный импульс, вторые – осуществляют связи между нейронами, третьи – передают возбуждение на рабочий орган. Размер нейроцитов от 4-6 мкм до 130 мкм. Нервные клетки имеют тело и отростки. По форме тела различают **звездчатые, грушевидные, пирамидной, округлой** формы. Длина отростков нейронов колеблется от нескольких мкм до 1-1,5 м. По функциональному значению отростки делят на **аксоны** (нейриты) и **дендриты**. Дендриты проводят импульс к телу нервной клетки, аксон отводит импульс от тела. Аксон у нервной клетки всегда 1, дендритов - 1 и более. По количеству отростков нейроны бывают **униполярными** (один отросток), **биполярными** (два отростка), **мультиполярными** (более двух отростков). Истинных униполярных клеток в теле человека нет, а к группе биполярных клеток относят **псевдоуниполярные**. В нейронах хорошо развиты нейрофибриллы (пучки нейрофиламентов и нейротубул). Хроматофильная субстанция (субстанция Ниссля) – это участки гранулярной эндоплазматической сети (расположена в перикарионах и дендритах клеток).

Нейроглия образована клетками, обеспечивающими выполнение нейроцитами основных функций. Среди глиальных клеток выделяют два генетически различных вида: **макроглию** (глиоциты) и **микроглию**. Среди глиоцитов различают **эпендимоциты, астроциты, олигодендроглиоциты**. Эпендимоциты (эпителиоподобные клетки) выстилают спинномозговой канал и желудочки мозга. На апикальной поверхности находятся реснички, часть которых редуцируется. От базальной – отходят отростки пересекающие всю нервную трубку, достигающие ее внешней поверхности и образующие поверхностную глиальную пограничную мембрану. Выполняют разграничительную, опорную и секреторную функции. Астроциты, мелкие клетки с многочисленными отростками. Различают протоплазматические (коротколучистые, короткоотростчатые) и волокнистые (длиннолучистые, длинноотростчатые). Протоплазматические расположены в сером веществе,

выполняют разграничительную, трофическую и опорную функции. Волокнистые главным образом расположены в белом веществе, выполняют опорную, разграничительную, а также изолируют нейроны от внешних влияний. Олигодендроглиocyты наиболее многочисленные из клеток нейроглии. Окружают тела нейронов в центральной и периферической нервной системе, находятся в составе нервных оболочек. Имеют различную форму, имеют несколько отростков.

Отростки нервных клеток, покрытые оболочками, называются **нервными волокнами**. В соответствии с особенностями строения оболочек, все нервные волокна делятся на две основные группы - **миелиновые и безмиелиновые**. В центре волокна располагается отросток нервной клетки или осевой цилиндр, который окружен оболочками, образованными клетками олигодендроглии. Безмиелиновые нервные волокна находятся преимущественно в составе вегетативной нервной системы. Они обычно содержат несколько осевых цилиндров (волокна кабельного типа). Оболочки леммоцитов прогибаясь, плотно охватывают осевой цилиндр. Сдвоенная мембрана леммоцита образует мезаксон. Миелиновые нервные волокна расположены в центральной и периферической нервной системе. Они толще безмиелиновых. Их оболочка состоит из внутреннего миелинового слоя и наружного - нейролеммы, состоящей из цитоплазмы и ядер нейролеммоцитов. Миелиновый слой образован завитками мезаксона. На определенном расстоянии в этом слое располагаются насечки миелина (насечки Шмидт – Лантермана). Участок волокна без миелина называется узловым перехватом (перехват Ранвье). Отрезок волокна расположенный между двумя перехватами называется межузловым сегментом.

Концевые аппараты нервных волокон называют **нервными окончаниями**. По функциональному значению нервные окончания подразделяют на три группы: **эффektorные, рецепторные и концевые аппараты**, образующие межнейрональные синапсы и осуществляющие связь

нейронов между собой. Эффекторные нервные окончания бывают двух типов – двигательные (моторные) и секреторные. Двигательные окончания поперечно-полосатых мышц называются нервно-мышечными окончаниями. Миелиновое волокно в окончании теряет миелиновый слой, прогибает сарколемму мышечного волокна. Терминальные ветви нервного волокна содержат митохондрии и пресинаптические пузырьки с медиатором – ацетилхолином. Плазмолемма терминальных ветвей образует пресинаптическую мембрану. Постсинаптическая мембрана образована сарколеммой, на поверхности которой расположены рецепторы. Обе мембраны разделены синаптической щелью. Рецепторные нервные окончания (рецепторы) бывают: экстеро- и интерорецепторы. В зависимости от специфичности раздражителя – хемо-, баро-, термо-, механорецепторы и т.д. По особенностям строения – свободные рецепторы (образованы терминалями осевого цилиндра) и несвободные (содержат осевой цилиндр и глиоциты). Несвободные подразделяются на неинкапсулированные (нет соединительнотканной капсулы) и инкапсулированные (покрыты соединительнотканной капсулой). Рецепторы скелетных мышц – нервно-мышечные и нервно-сухожильные веретена. Нервно-мышечные - состоят из интрафузальных волокон двух типов – с ядерной сумкой и ядерной цепочкой. К интрафузальным мышечным волокнам подходят афферентные волокна двух типов – первичные (кольцеспиральные окончания) и вторичные (гроздьевидные окончания). Межнейронные синапсы – место контакта нервных клеток. Различают синапсы с химической передачей (химические) и электрической передачей (электрические) Последние у высших животных встречаются редко. Синапс состоит из пресинаптической части (веточки аксона, со скоплениями митохондрий и пресинаптических пузырьков), постсинаптической части (плазмолемма другого нейрона, с рецепторами на поверхности и субмембранными уплотнениями цитоплазмы). Между ними находится синаптическая щель. По локализации различают – аксосоматические, аксодендритические, аксоаксональные синапсы. По

функции бывают: возбуждающие и тормозные. Химическим передатчиком (медиатором) являются биологически активные вещества - ацетилхолин, норадреналин, дофамин, глицин и др. Импульс в таких синапсах передается только в одном направлении.

Рефлекс - ответная реакция организма в ответ на раздражение. Нервная ткань входит в состав нервной системы, функционирующей по рефлекторному принципу, морфологическим субстратом которого является рефлекторная дуга. **Рефлекторная дуга** представляет собой цепь нейронов, связанных между собой синапсами и обеспечивающие проведение нервного импульса. Рефлекторные пути бывают простые и сложные, соматические и вегетативные. Самая простая рефлекторная дуга состоит из двух нейронов - **чувствительного и двигательного**. В большинстве случаев между чувствительным и двигательным нейронами включены вставочные или **ассоциативные** нейроны.

VI. Учебные задания.

1. На микропрепарате «Спинной мозг» найти и рассмотреть в сером веществе мультиполярную клетку звездчатой формы(1), имеющую отростки (2), в цитоплазме которой (3) находится округлое светлое ядро (4), бедное хроматином.

2. На микропрепарате «Спинномозговой узел» найти и рассмотреть псевдоуниполярную клетку округлой формы (1), единственный отросток которой трудно различим в препарате. Тело клетки окружено клетками - сателлитами (2), являющимися элементами олигодендроглии.

3. На микропрепарате «Мозжечок» в сером веществе найти и рассмотреть мультиполярную клетку грушевидной формы (1), с хорошо выраженными отростками (2).

4. На микропрепарате «Кора головного мозга» найти и рассмотреть мультиполярную клетку пирамидной формы (1), с хорошо выраженными отростками (2). В центре клетки определяется округлой формы светлое ядро (3).

5. На микропрепарате «Безмиелиновые нервные волокна» найти и зарисовать неповрежденное изолированное волокно (1), в центре которого находится осевой цилиндр (2), а по периферии волокна расположены уплощенной формы ядра леммоцитов (3).

6. На микропрепарате «Миелиновое нервное волокно» найти и зарисовать неповрежденное нервное волокно (1), в центре которого расположен осевой цилиндр (2), снаружи - миелиновая оболочка (3), окрашенная осмием. По ходу волокна заметны перерывы миелиновой оболочки в виде кольцеобразных сужений - перехваты Ранвье (4), здесь осевой цилиндр лишен миелиновой оболочки. По ходу миелиновой оболочки видны косые светлые линии, пересекающие всю толщу миелина, называемые насечками Шмидт - Лантермана (5). Поверх миелиновой оболочки расположена неврилема. Она лучше видна на местах расположения ядер шванновских клеток (6).

7. Заполнить таблицу.

Название	Рисунок клетки	Функции	Источник развития	Локализация

Зарисовать и обозначить рисунки:

Зарисовать простые соматические дуги (2-х нейронную и 3-х нейронную)

VII. Контрольные вопросы.

1. Микроскопическое строение нейроцитов и источники их развития. Строение нейронов различных отделов нервной системы.
2. Морфологическая и функциональная классификация нейронов.
3. Виды нейроглии, локализация, строение, источники развития, функции.

4.Нервные волокна, их строение, локализация, функциональные особенности.

5.Нервные окончания, классификация, строение.

6.Понятие о межнейрональных синапсах.

7.Простые и сложные соматические рефлекторные пути.

VIII.Учебные задачи.

1.Представлены два препарата нервной ткани: на первом - в цитоплазме нейроцитов выделяется большое количество зерен липофусцина, на втором - липофусцин отсутствует. Представителям какой возрастной группы принадлежат препараты?

2.На схеме представлены клеточные элементы нейроглии: I - клетки цилиндрической формы, имеющие на апикальной поверхности реснички; II - мелкие клетки с многочисленными отростками. К какому типу глиоцитов относятся эти клеточные элементы?

3.Патологическим процессом необратимо повреждены нейроциты серого вещества спинного мозга. Какие клеточные элементы будут участвовать в нейрофагии?

4.Исследована скорость передачи нервного импульса различных нервных волокон. Обнаружено, что скорость проведения возбуждения у первых - 1-2 м\сек., у вторых - 5-120 м\сек. К какому типу относятся первые и вторые нервные волокна?

5.На одном из препаратов представлено конечное ветвление осевого цилиндра, сопровождаемое глиоцитами, на другом - ветвление только осевого цилиндра. К какому морфологическому типу относится первое и второе нервные окончания?

6.У больного возник паралич, т.е. стали невозможны движения парализованной части тела. Повреждение каких структур в трехчленной рефлекторной дуге могли явиться причиной паралича?

7.У двух больных конечности не реагируют (не отдергиваются) на покалывание. При этом первый больной при покалывании чувствует боль, второй – не чувствует ни боли, ни самого покалывания. Повреждения каких структур (уровней) в трехчленной рефлекторной дуге у первого и второго больного могли явиться причиной описываемого состояния?

IX. Темы реферативных сообщений.

1. Нейроны коры большого мозга в системной организации
2. От нейрона к мозгу.
3. Тельца Фатера- Пачини. Структурно-функциональные особенности.
4. Интерорецепция.
5. Ультраструктура синапсов в норме и патологии.

САМОСТОЯТЕЛЬНАЯ РАБОТА

I. СТУДЕНТ ДОЛЖЕН ЗНАТЬ:

1. Источники развития и составные компоненты нервной ткани.	1. Гистология: учебник / Под ред. Ю.И.Афанасьева, Н.А.Юриной. – 5-е изд., перераб. и доп. – М.: Медицина, 2006.
2. Морфологическая и функциональная классификация нейронов и нейроглии.	2. Гистология: учебник / Под ред. Э.Г.Улумбекова, Ю.А.Чельшева. – 2-е изд., перераб. и доп. – М.: ГЭОТАР-МЕД, 2009.
3. Особенности строения нервных волокон и механизм их образования.	

4. Строение нервных окончаний и их классификация. Принцип структурной организации межнейронных синапсов.	3.Методическое пособие для студентов по гистологии. Часть 1. Л.А. Акоева, Л.А. Гиреева, Л.С. Таболова и др. Владикавказ, 2008.
--	--

II. СТУДЕНТ ДОЛЖЕН УМЕТЬ:

На микроскопическом уровне определять различные типы нейронов, различать миелиновые и безмиелиновые нервные волокна, идентифицировать эффекторные и рецепторные нервные окончания.

III. Задания для подготовки к занятию.

Задание 1. Допишите недостающие сведения.

По функции нейроны делятся на 3 вида:

чувствительные (или рецепторные), ассоциативные и эффекторные.

Чувствительные нейроны сигналы

от рецепторов.

Эти сигналы передаются чаще всего - в нервную систему,

Тела нейронов находятся
.....

Ассоциативные нейроны передают сигналы от
.....

Они находятся в нервной системе,

Эффекторные нейроны передают сигналы
.....

на Тела данных клеток

находятся.....

Среди отростков нейронов различают дендриты и аксоны.

Дендриты	Аксон (нейрит)
Это отростки, по которым импульс идёт нейрона.	Это отросток, по которому импульс идёт нейронов.
б) Клетка может иметь дендритов.	б) Аксон

Задание № 2. Заполните таблицу «Нейроглия»

Клетки нейроглии	Источники развития	Функции	Локализация
Макроглиоциты: 1. Эпендимоциты			
2.			
3.			
4.			

5.			

Задание № 3. Заполните таблицу «Нервные волокна»

	Миелиновые волокна	Безмиелиновые волокна
Количество осевых цилиндров		
Оболочки		
Характерные признаки строения		
Отличительные особенности в строении		

Скорость прохождения импульса		
Локализация		

Задание №4. Составьте 2-3 тестовых задания по образцу.

Какие клетки можно считать псевдоуниполярными

- а. С одним отростком
- б. С двумя отростками
- в. С тремя отростками
- г. С одним отростком, который Т-образно разветвляется
- д.

IV. Вопросы для самоконтроля:

1. Микроскопическое строение нейроцитов и источники их развития. Строение нейронов различных отделов нервной системы.
2. Морфологическая и функциональная классификация нейронов.
3. Виды нейроглии, локализация, строение, источники развития, функции.
4. Нервные волокна, их строение, локализация, функциональные особенности.
5. Нервные окончания, классификация, строение. Понятие о межнейрональных синапсах.
6. Простые и сложные соматические рефлекторные пути.

ПРОВЕРЬ СЕБЯ:

ВЫБЕРИТЕ ОДИН ПРАВИЛЬНЫЙ ОТВЕТ

1. Какие функции выполняют клетки микроглии?

- а. Генерируют нервный импульс.
- б. Трофическую.
- в. Разграничительную.
- г. Защитную.
- д. Секреторную.

2. Какими органоидами образована хроматофильная субстанция в цитоплазме нейронов?

- а. Митохондрии.
- б. Лизосомы.
- в. Диктиосомы комплекса Гольджи.
- г. Гладкая цитоплазматическая сеть.
- д. Гранулярная эндоплазматическая сеть.

3. Какими типами нейронов и их отростками образуются афферентные нервные окончания?

- а. Дендритами эфферентных нейронов.
- б. Аксонами вставочных нейронов.
- в. Аксонами афферентных нейронов.
- г. Дендритами афферентных нейронов.

4. Какие морфологические типы нейронов наиболее распространены у млекопитающих?

- а. Униполярные.
- б. Мультиполярные.
- в. Псевдоуниполярные.
- г. Биполярные.
- д. Аполярные.

5. Что присутствует в безмиелиновом нервном волокне?

- а. Миелиновая оболочка.
- б. Только один осевой цилиндр.
- в. Несколько осевых цилиндров.
- г. Межузловые сегменты.

6. К какой группе нервных окончаний относятся пластинчатые тельца?

- а. Не инкапсулированные чувствительные нервные окончания.
- б. Инкапсулированные чувствительные нервные окончания.
- в. Свободные афферентные нервные окончания.
- г. Секреторные нервные окончания.
- д. Двигательные нервные окончания.

7. Чем образована пресинаптическая часть межнейронального синапса?

- а. Аксоном нейрона.
- б. Дендритом нейрона.
- в. Телом нейрона.

**ВЫБЕРИТЕ, ПРИ КАКОМ УСЛОВИИ ВЕРНО ДАННОЕ
УТВЕРЖДЕНИЕ**

8. Какими структурами образованы нейрофибриллы?

- а. Митохондриями.
- б. Лизосомами.
- в. Микротрубочками.
- г. Эндоплазматической сетью.
- д. Нейрофиламентами.

9. Какова функция осевого цилиндра нервного волокна?

- а. Проведение нервного импульса.
- б. Обеспечение цитоплазматического тока.
- в. Генерация нервного импульса.
- г. Перемещение нейrocита.

10. Какие структурные элементы нервной ткани образуют нервные волокна?

- а. Клетки олигодендроглии.
- б. Клетки микроглии.
- в. Волокнистые астроциты.
- г. Плазматические астроциты.
- д. Отростки нервных клеток.

Ответы:

1. г	2. д	3. г	4. б	5. в
6. б	7. а	8. в,д	9. а,б	10.а,д